#HUNDERUNDEN

© Marc Hillesheim

#augenheilkunde #eickemeyer #tierärztin
#vetconcept #hunderunden.de #cppharma
#esccap #tagdeshundes #ophtalmologie

AUG | SEPT 19

#5

Immer die richtige Lösung

NEU: Augentropfen für Hunde und Katzen

Cefenicol® CA
5 mg/ml

- Chloramphenicol

Cefenidex® CA/DEX
2 mg/ml + 1 mg/ml

- Chloramphenicol + Dexamethason

➜ **Breitspektrum-Antibiotikum ohne bzw. mit Glukokortikoid**

➜ **Keine Antibiogrammpflicht***

* gemäß aktueller TÄHAV

Cefenicol® CA 5 mg/ml Augentropfen, Lösung für Hunde und Katzen. Chloramphenicol; 1 ml enthält: *Wirkstoff:* Chloramphenicol: 5,0 mg. *Sonstige Bestandteile:* Benzalkoniumchlorid: 0,04 mg. **Anwendungsgebiete:** Zur Behandlung von bakteriellen Augenentzündungen wie Konjunktivitis, Keratitis, Dakryozystitis und Blepharitis, verursacht durch Chloramphenicol-empfindliche Erreger. **Gegenanzeigen:** Nicht anwenden bei bekannter Überempfindlichkeit gegenüber dem Wirkstoff oder einem der sonstigen Bestandteile. **Nebenwirkungen:** Seltene Nebenwirkungen einer lokalen Chloramphenicol-Behandlung sind allergische Reaktionen und vorübergehende Oberflächentrübungen der Hornhaut. Falls Sie Nebenwirkungen, insbesondere solche, die nicht in der Packungsbeilage aufgeführt sind, bei Ihrem Tier feststellen, oder falls Sie vermuten, dass das Tierarzneimittel nicht gewirkt hat, teilen Sie dies bitte Ihrem Tierarzt oder Apotheker mit. **Darreichungsform und Inhalt:** Flasche mit 10 ml Augentropfen. **Wartezeit:** Nicht zutreffend. Arzneimittel unzugänglich für Kinder aufbewahren. Verschreibungspflichtig! Im Kühlschrank lagern (2° - 8° C). Das Behältnis im Umkarton aufbewahren, um den Inhalt vor Licht zu schützen. Das Arzneimittel nach Ablauf des auf Behältnis und äußerer Umhüllung angegebenen Verfalldatums nicht mehr verwenden. **Pharmazeutischer Unternehmer:** CP-Pharma Handelsges. mbH, 31303 Burgdorf

Cefenidex® CA/DEX 2 mg/ml + 1 mg/ml Augentropfen, Lösung für Hunde und Katzen. Chloramphenicol, Dexamethason; 1 ml enthält: *Wirkstoff:* Chloramphenicol: 2,0 mg; Dexamethason: 1,0 mg *(entspr. Dexamethasondihydrogenphosphat-Dinatrium (Ph.Eur.): 1,32 mg). Sonstige Bestandteile:* Benzalkoniumchlorid: 0,04 mg. **Anwendungsgebiete:** Zur Behandlung von primär nicht bakteriell bedingten entzündlichen, allergischen und immunologischen Augenerkrankungen wie Konjunktivitis, Keratitis, leichte Iritis und Entzündungen des Tränensacks, bei denen Glucocorticoide indiziert sind und die sekundär durch Chloramphenicol-empfindliche Erreger infiziert sind. **Gegenanzeigen:** Nicht anwenden bei bekannter Überempfindlichkeit gegenüber dem Wirkstoff oder einem der sonstigen Bestandteile; Virus- und Pilzinfektionen des Auges; Hornhautgeschwüren und Hornhautperforationen; primär bakteriell bedingten Infektionen. **Nebenwirkungen:** Bei Verabreichung der Tropfen kann es zu vorübergehendem Brennen im Auge kommen. Nach einer Behandlung mit Dexamethason über mehrere Wochen können erhöhter Augeninnendruck, Glaukome, Katarakte und Exophthalmus auftreten. Ein glukokortikoid-induzierter Anstieg des Augeninnendrucks wird normalerweise innerhalb der ersten 2 Wochen nach Therapiebeginn beobachtet. Die Langzeitanwendung (über mehrere Monate) von Glukokortikoiden macht die Hornhaut anfällig für Geschwürbildung und kann zur Trübung von Hornhaut und Linse führen. Seltene Nebenwirkungen einer lokalen Chloramphenicol-Behandlung sind allergische Reaktionen und vorübergehende Oberflächentrübungen der Hornhaut. Falls Sie Nebenwirkungen, insbesondere solche, die nicht in der Packungsbeilage aufgeführt sind, bei Ihrem Tier feststellen, oder falls Sie vermuten, dass das Tierarzneimittel nicht gewirkt hat, teilen Sie dies bitte Ihrem Tierarzt oder Apotheker mit. **Darreichungsform und Inhalt:** Flasche mit 10 ml Augentropfen. **Wartezeit:** Nicht zutreffend. Arzneimittel unzugänglich für Kinder aufbewahren. Verschreibungspflichtig! Im Kühlschrank lagern (2° - 8° C). Das Behältnis im Umkarton aufbewahren, um den Inhalt vor Licht zu schützen. Das Arzneimittel nach Ablauf des auf Behältnis und äußerer Umhüllung angegebenen Verfalldatums nicht mehr verwenden. **Pharmazeutischer Unternehmer:** CP-Pharma Handelsges. mbH, 31303 Burgdorf

cp-pharma®
www.cp-pharma.de

BESTER HUND VON WELT
OPTIMIERUNG DURCH KLEINE, EMOTIONALE „SNACKS“

Seit einigen Wochen veröffentliche ich unter dem Titel „Bester HUND von WELT“ kleine Artikel von Hundebesitzern, die einige, teilweise sehr persönliche Zeilen über ihre vierbeinigen Freunde schreiben. Verbunden mit den jeweiligen Lieblingsfotos und mit dem Link zum „Tierarzt ihres Vertrauens“ entstehen individuelle Beiträge, die bei der Leserschaft auf eine große Resonanz stoßen. Diese „Snacks“, die schnell und gerne konsumiert werden, sorgen u.a. dafür, dass auch die Fallberichte aus der Tierarztpraxis viermal so oft angeklickt werden.

VDH mit an Bord

*Ich freue mich sehr, den **Verband des deutschen Hundewesens** in den Ausgaben von **Hunderunden.PRINT** begrüßen zu dürfen. In dieser Ihnen vorliegenden Ausgabe berichtet Udo Kopernik, Vorstand für Öffentlichkeitsarbeit des VDH, über den **„Tag des Hundes“**, dessen prominenter Botschafter dieses Jahr der Schauspieler Leonard Lansink („Wilsberg“) ist.*

Mit WILSBERG auf Norderney

Anfang Juli durfte ich Leonard Lansink und dessen Partnerin, Maren Lansink, auf einer Hunderunde auf der Nordseeinsel begleiten. Dort habe ich viel über die Hundeleidenschaft der beiden erfahren, tolle Fotos „geschossen“ und eine ordentliche Brise spüren können, die laut Werbung auch den Norderneyer Seeluftschinken reifen lässt.

Ihr Andreas Moll

| IMPRESSUM

Hunderunden.PRINT
ist ein Medium von
mollmedia . Verlagsagentur
Andreas Moll
Alteburger Straße 18
50678 Köln
www.mollmedia.de

Redaktionsleitung
Andreas Moll
0221 3049887
0171 3623990
moll@hunderunden.de
www.hunderunden.de

Titelbild
Marc Hillesheim, Köln

Lektorat
Ina Strohmeyer, Köln

Anzeigenverkauf
Andreas Moll
www.mollmedia.de

Layout, Gestaltung & Satz
Heike Kaminsky, Konstanz
www.heike-kaminsky.de

Druck
hofmann infocom GmbH, Nürnberg
www.hofmann-infocom.de

Autorenrichtlinien
Die Autorenrichtlinien können bei der Redaktion angefordert werden.

Hunderunden.PRINT erscheint sechsmal jährlich. Herausgeber und Verfasser übernehmen keinerlei Verantwortung oder Gewährleistung für die Vollständigkeit, Richtigkeit und Aktualität der in dieser Publikation dargestellten Inhalte.

http://hunderunden.de/aus-der-praxis
https://www.facebook.com/DeineHunderunden/
https://www.instagram.com/hunderunden.de/
https://twitter.com/hunderunden

NOTFÄLLE AM AUGE

Notfälle am Auge sind Situationen, bei denen ohne sofortige augenärztliche Hilfestellung ein Auge bzw. beide Augen dauerhaft schmerzhaft oder blind werden und unter Umständen sogar verloren gehen können.
Leider sind Augen-Notfälle für den Laien - und manchmal auch den Haustierarzt – nicht leicht zu erkennen. Der Grund dafür ist, dass das Auge mit nur relativ wenigen, mitunter schwach ausgeprägten Symptomen auf Erkrankungen reagiert. Bei unklaren Veränderungen ist daher eine schnelle Untersuchung bei einem Tieraugenarzt zu empfehlen.

Als wichtigster Grundsatz gilt: Wenn am Auge sichtbare Veränderungen auftreten, ist das Warten auf Besserung die schlechteste Maßnahme.

Welche „Alarmsignale" für Augenerkrankungen gibt es?

Bei der Beurteilung von Auffälligkeiten am Auge sollten Sie beide Augen ihres Tiers miteinander vergleichen. Das plötzliche Auftreten von einem oder mehreren der folgenden sogenannten Leitsymptome ist immer als Alarmsignal zu werten:

1. Öffnung der Lidspalte
Eine zu kleine Lidspalte kann durch leichtes Brennen, Fremdkörpergefühl oder starke Schmerzen hervorgerufen werden (siehe Abb. 1 und 3).
Reiben oder Jucken am betreffenden Auge sind keine „Angewohnheit" des Tiers, sondern deutet ebenfalls in diese Rich-

Hund: Die Lider werden zusammen gekniffen, aber ein vollständiger Lidschluss ist nicht möglich, weil das Auge nach vorn gedrückt wird. Insgesamt ist das Auge sehr schmerzhaft. Die Lider sind stark geschwollen und heiß.
Diagnose: Abszess hinter dem Auge.

Meerschweinchen: Ausfluss aus dem Auge kann sich durch feuchtes und verklebtes Fell äußern und zeigt einen möglicherweise schmerzhaften Zustand an.
Diagnose: Tränenspur in Folge einer Entzündung.

tung. Oftmals sehen Sie diese Symptome deutlicher, wenn ihr Tier sich in Ruhe befindet.
Eine zu große Lidöffnung, insbesondere bei mangelhaftem Lidschluss, ist fast immer ein problematischer Zustand (siehe Abb. 5).
Auch bei geringen Änderungen der Lidöffnung sollten die Augen unverzüglich und gründlich untersucht werden.

2. Augenausfluss
Augenausfluss bedeutet, dass Sekret (wässrig, schleimig oder eitrig) aus dem Auge läuft und zeigt immer eine Veränderung am Auge an. Falls plötzlich Ausfluss einsetzt, sollte man an einen schmerzhaften und problematischen Zustand am Auge denken (siehe Abb. 2).

3. Position des Augapfels
Die Position des Augapfels kann von der normalen abweichen. Ein Auge, das stark zurückgefallen oder -gezogen ist, wird vom Tierhalter oft als „verdrehtes Auge“ beschrieben. Dieser Eindruck entsteht durch das passive Vorfallen der Nickhaut (= drittes Augenlid) vor den Augapfel. Diese Situation ist als starkes Schmerzzeichen zu werten und somit ein Notfall (siehe Abb. 3 und 4).
Auch, wenn das Auge sehr stark nach vorn tritt, insbesondere wenn das sehr schnell passiert und der Lidschluss behindert ist, muss von einem Notfall ausgegangen werden.
Eine Untersuchung ist auch angeraten, wenn sich Symptome bessern und das Auge wieder „normal“ aussieht.

4. Rötung
Die Rötung des „Weißen“ des Auges (Sklera = Lederhaut) zeigt eine Reizung der Bindehaut oder eine Stauung der Bindehautgefäße an. Zur Beurteilung der Rötung ist es ratsam, die Oberlider nach oben zu ziehen und dann auf den Augapfel zu schauen. Prinzipiell kann die Stärke der Rötung als ein Gradmesser für die Schwere der Erkrankung angesehen werden (siehe Abb. 4, 5 und 8).

5. Trübungen oder Verfärbungen
Trübungen oder Verfärbungen des Auges können eine Reihe von Ursachen haben. Man kann aber davon ausgehen, dass Trübungen grundsätzlich ein Anzeichen für eine mehr oder weniger dramatische Erkrankung des Auges sind. Veränderungen in der Transparenz des Auges sollten unabhängig von Ausdehnung und Stärke als Notfall betrachtet werden (siehe Abb. 5, 6, 8 und 9).

6. Oberfläche der Hornhaut
Die Hornhaut hat im gesunden Zustand eine glatte Oberfläche. Das ist notwendig für ein gutes Sehvermögen und ein wichtiger

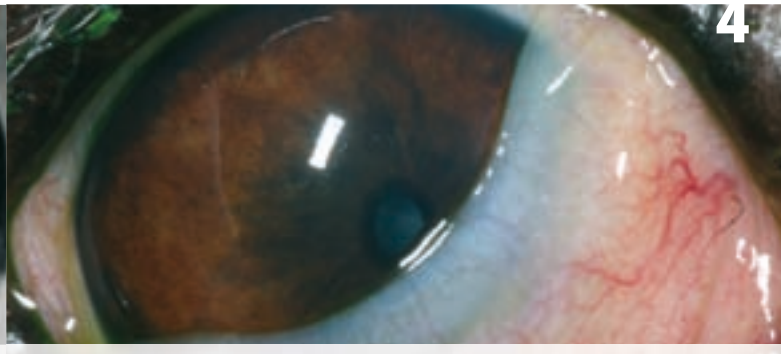

Hund: *Das rechte Auge erscheint durch die vorgefallene Nickhaut (3. Augenlid) „verdreht“und die Lidspalte ist enger. Außerdem fällt im Vergleich mit dem linken Auge eine Rötung und die enge Pupille (besonders Abb.4) auf. Diagnose: Entzündung des inneren Auges, Uveitis.*

Hund: *Das linke Auge ist vergrößert und stark gerötet. Die ist Hornhaut getrübt und die Pupille starr und weit. Die mit der Druckerhöhung einher gehenden (Kopf-)Schmerzen werden vom Tier nicht immer gezeigt. Das Auge ist leider irreparabel blind. Der Zeitpunkt für eine erfolgreiche Therapie, die das Sehvermögen erhält, ist verpasst worden. Wichtig ist in diesem Fall die Schmerzbekämpfung durch die Senkung des Augeninnendrucks. Diagnose: chronisches Glaukom (= Grüner Star).*

Katze: *Die Katze hat nach einem Spaziergang das Auge stark gekniffen. Erst bei der Untersuchung in Narkose konnten der Fremdkörper und dessen Folgen genau festgestellt werden. In diesem Fall hat der Fremdkörper auch die Linse verletzt, so dass in der Operation Fremdkörper und Linse entfernt werden mussten. Auf keinen Fall darf der Fremdkörper einfach gezogen werden!!! Diagnose: die Hornhaut perforierender Fremdkörper mit Linsenkapselruptur.*

Katze: *Zustand des Auges von Abb. 6 mehrere Wochen nach der Operation. Die implantierte Kunstlinse (durch Reflexe in der Pupille sichtbar) ermöglicht ein sehr gutes Sehvermögen.*

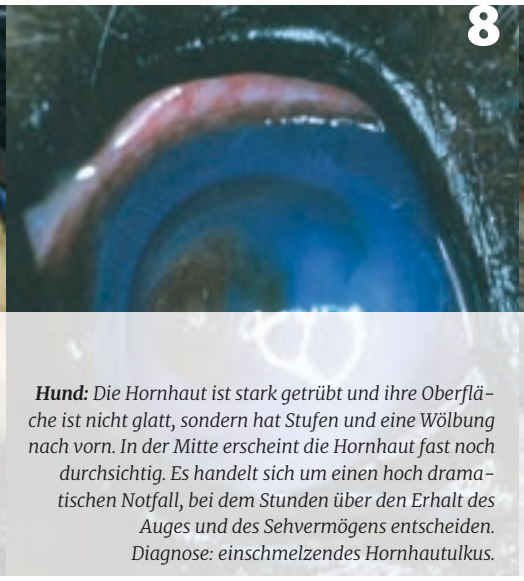

Hund: *Die Hornhaut ist stark getrübt und ihre Oberfläche ist nicht glatt, sondern hat Stufen und eine Wölbung nach vorn. In der Mitte erscheint die Hornhaut fast noch durchsichtig. Es handelt sich um einen hoch dramatischen Notfall, bei dem Stunden über den Erhalt des Auges und des Sehvermögens entscheiden. Diagnose: einschmelzendes Hornhautulkus.*

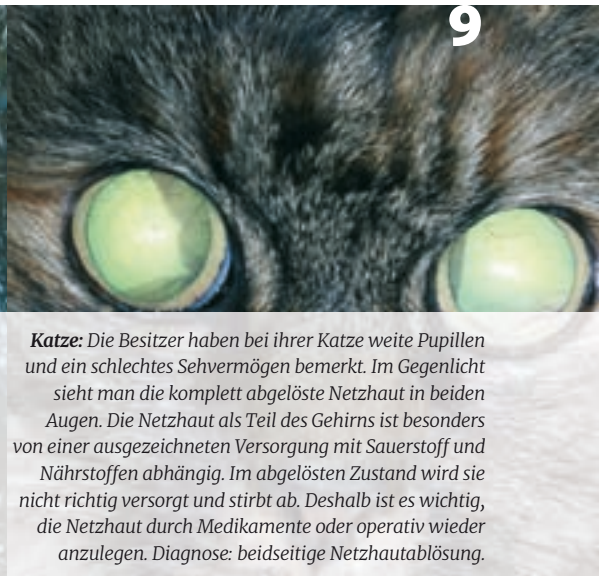

Katze: *Die Besitzer haben bei ihrer Katze weite Pupillen und ein schlechtes Sehvermögen bemerkt. Im Gegenlicht sieht man die komplett abgelöste Netzhaut in beiden Augen. Die Netzhaut als Teil des Gehirns ist besonders von einer ausgezeichneten Versorgung mit Sauerstoff und Nährstoffen abhängig. Im abgelösten Zustand wird sie nicht richtig versorgt und stirbt ab. Deshalb ist es wichtig, die Netzhaut durch Medikamente oder operativ wieder anzulegen. Diagnose: beidseitige Netzhautablösung.*

Abwehrmechanismus gegen Schmutz und Bakterien. Sichtbare Rauigkeiten oder ein matter Glanz bzw. Vertiefungen oder Erhöhungen in der Kontur der Hornhaut sind als potentieller Notfall zu betrachten.
Wenn am Boden eines Kraters die Hornhaut wieder klar wird, steht das Auge unmittelbar vor dem Auslaufen und muss möglichst schnell von einem Tieraugenarzt operativ versorgt werden (siehe Abb. 9).

7. Größe der Pupille
Die Größe der Pupille kann auch auf einen Notfall hinweisen. [Zu Pupille und Pupillarreflex siehe unter www.tier-augenarzt.de/pdf/ophthalmologisches_lexikon.pdf.]
Unterschiedlich große Pupillen sind ein Indiz für eine Erkrankung und können auf eine Notfall-Situation hinweisen (siehe Abb. 4, 5 und 9).

8. Verlust des Sehvermögens
Plötzlicher teilweiser Verlust des Sehvermögens oder Blindheit sind als Notfall zu bewerten. Besonders bei einseitiger Blindheit ist es für den Tierhalter schwierig, die Symptome richtig zu deuten, weil unsere Tiere dies oft sehr gut mit dem anderen Auge kompensieren können. Außerdem ist das betroffene Auge häufig äußerlich nicht verändert.
Falls Ihnen bei ihrem Tier ein beeinträchtigtes Sehvermögen auffallen sollte, gilt es, unbedingt schnell zu handeln. Unter Umständen können Sie damit das Sehvermögen Ihres Tieres erhalten (siehe Abb. 5 und 9).

Wertvolle Dinge werden bewahrt wie „unser Augapfel“. Hier zeigt schon unsere Sprache, dass das Auge besonderen Schutz und Fürsorge benötigt.
Ob ein Notfall vorliegt oder nicht, ist für die verantwortliche Person nicht selten schwer einschätzbar. In Fällen mit nur geringen Veränderungen am Auge gibt manchmal die Vorgeschichte wie z.B. eine Beißerei, ein Kampf mit einer Katze oder eine Jagd durch ein Gebüsch etc. wichtige Hinweise auf einen kritischen Zustand des Auges. In anderen Fällen zeigen starke Symptome oder die Eskalation schon länger bemerkter Veränderungen einen Notfall an.

Als wichtigster Grundsatz kann gelten: Wenn am Auge sichtbare Veränderungen auftreten, ist das Warten auf Besserung die schlechteste Maßnahme.

Dr. Jens Fritsche

gründete die ausschließlich auf Augenheilkunde spezialisierte Praxis im Jahr 1995. Heute arbeiten hier sechs Tier-Augenärzte mit großem Engagement für ihr Fachgebiet. Die Praxis ist Überweisungszentrum für Augenfälle im süddeutschen Raum sowie Patienten aus den angrenzenden Nachbarländern. Das Spektrum der angebotenen Leistungen erstreckt sich von allen Augenuntersuchungstechniken über Laserbehandlungen bis zu Operationen am inneren Auge wie z.B. Katarakt-OP (Grauer Star) und Vitrektomie.

Tierärztliches Augenzentrum München - Dr. Jens Fritsche & Kollegen
Kreuzhofstraße 10 | 81476 München
089 159094400
/www.tier-augenarzt.de

HUNDERUNDEN.DE
Den Beitrag finden Sie unter: ***http://hunderunden.de/aus-der-praxis/notfall-tierauge***

TRÜBE AUGEN – ERBLINDUNG DURCH EINEN GRAUEN STAR

Seit einer Woche ist Roxy blind. Erst wurden ihre Augen nur ein wenig trüb, aber seit dem letzten Wochenende sind ihre Pupillen weiß und Roxy kann sich nicht mehr richtig orientieren (Bild 1).
Vor etwa sechs Monaten hatte die Haustierärztin bei Roxy einen Diabetes mellitus (Zuckerkrankheit) festgestellt. Roxys Bauchspeicheldrüse produziert nicht genug Insulin und die Zuckerkonzentration in ihrem Blut war sehr hoch. Dies ist in den letzten Monaten deutlich besser geworden, seit Roxy regelmäßig zweimal am Tag Insulin erhält. Nun hat sie jedoch ihr Sehvermögen verloren und wurde in der Augensprechstunde in einer Spezialpraxis vorgestellt.

Diagnose: Grauer Star

Während der umfassenden Augenuntersuchung wurde in beiden Augen ein grauer Star festgestellt. Ein grauer Star, auch als Katarakt bezeichnet, beschreibt eine Trübung der Linse.
Die Linse ist eine transparente, linsenförmige Struktur (Bild 2), welche sich hinter der Iris befindet und dafür sorgt, dass das gesehene Bild auf der Netzhaut scharf gestellt wird. Je nach Grad der Trübung führt eine Katarakt zu einer Einschränkung des Sehvermögens.

Katarakte können angeboren sein oder sich wie bei Roxy im späteren Leben entwickeln. Ursachen für eine Kataraktentwicklung sind vielfältig. Zahlreiche Hunderassen sind von erblichen Katarakten betroffen. Erbliche Katarakte entwickeln sich in typischen Zeitrahmen und involvieren typische Bereiche innerhalb der Linse. Zahlreiche Hundezuchtverbände fordern bereits eine Untersuchung auf Augenerkrankungen durch den Dortmunder Kreis (DOK), um das Auftreten von Katarakten in der Zukunft zu reduzieren. Trotz anhaltender und aufwendiger Untersuchungen ist der ursächliche Gendefekt nur in einzelnen Rassen bekannt (z. B. beim Australischen Schäferhund oder Boston Terrier).

Katarakte können durch andere Augenerkrankungen und durch Erkrankungen anderer Organe verursacht werden. Beispiele hierfür sind Verletzungen, eine Entzündung des Augeninneren (Uveitis), Tumoren im Augeninneren oder eine Netzhautatrophie. Als systemische Erkrankung führt insbesondere der Diabetes mellitus bei den meisten der betroffenen Hunde früher oder später zu einem grauen Star. Innerhalb von sechs Monaten trifft dies bereits auf 50 – 60 Prozent der betroffenen Hunde zu, nach 18 Monaten sind es bereits 85 Prozent.

Die Trübung der Linse kann nach Grad der Ausdehnung oder Reifung unterteilt werden. Bei immaturen Katarakten ist nur ein Teil der Linse eingetrübt und das Sehvermögen sehr unter-


1

2

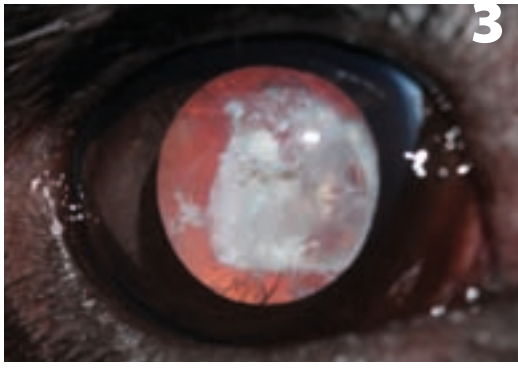
3

schiedlich stark eingeschränkt (Bild 3). Bei einer maturen Katarakt hingegen ist die gesamte Linse eingetrübt und das Tier kann nicht mehr sehen. Eine fortgeschrittene Katarakt kann eine Entzündung im Auge verursachen. Diese kann mild sein mit einer leichten Rötung des Auges oder hochgradig mit Trübungen der Hornhaut, entzündlichen Ablagerungen, Verklebungen der Iris bis hin zu Blutungen im Auge und einer Ablösung der Netzhaut.

Eine medikamentöse Behandlung von Katarakten ist bisher leider nicht möglich. Die chirurgische Entfernung der Katarakt bleibt die Behandlungsmethode der Wahl. Diese sollte idealerweise erfolgen, bevor die Katarakt eine Entzündung im Auge auslöst. Insbesondere chronische Entzündungen können eine Operation deutlich erschweren und die Prognose für den Erhalt des Sehvermögens reduzieren. Patienten mit grauem Star sollten früh zu einem Spezialisten überwiesen werden, um die Optionen und den geeigneten Zeitpunkt für eine Kataraktoperation zu besprechen.

Patienten, bei denen der graue Star operativ entfernt wurde, sollten regelmäßig ophtalmologisch untersucht werden, um die Augengesundheit langfristig zu erhalten.

Insbesondere bei Entzündungen im Auge, bei akuten Katarakten, die sich innerhalb weniger Tage entwickeln oder auf eine Verletzung zurückzuführen sind, und bei diabetischen Katarakten sollte diese Überweisung innerhalb weniger Tage erfolgen. Im Falle einer Entzündung sollte diese unverzüglich mit Entzündungshemmern in Form von Augentropfen und/oder oralen Medikamenten behandelt werden, um eine Schädigung des Auges zu reduzieren.

Vollständige Augenuntersuchungen

Bevor eine Katarakt operiert wird, sind zahlreichen Untersuchungen nötig. Neben der vollständigen Augenuntersuchung werden eine Gonioskopie zur Beurteilung des Kammerwinkels und die Ultraschalluntersuchung des Auges empfohlen. Hier wird beurteilt, ob die anatomischen Strukturen des Auges, abgesehen von der Katarakt, normal sind. Veränderungen des Kammerwinkels können auf ein erhöhtes Glaukomrisiko hinweisen. Der hintere Augenabschnitt kann aufgrund einer Katarakt oft nicht untersucht werden und daher sollten Veränderungen in diesem Bereich mit Hilfe der Ultraschalluntersuchung ausgeschlossen werden. Wenn Zweifel an der Netzhautfunktion bestehen, kann ein Elektroretinogramm durchgeführt werden, um diese zu testen.

Auch bei Roxy wurden all diese Tests durchgeführt und waren erfreulicherweise unauffällig. Daher entschieden sich ihre Besitzer für die operative Entfernung der getrübten Linsen in zwei getrennten Operationen. Zuerst wurde das linke Auge operiert (Bild 4).

Kataraktoperation

Am Tage der Kataraktoperation wurde die Pupille des linken Auges mit Hilfe von Augentropfen weitgestellt. Roxy wurde unter Vollnarkose operiert. Nach Inzision der Hornhaut, wurde die vordere Linsenkapsel eröffnet und das trübe Linsenmaterial entfernt. Hierfür wird, wie in der Humanmedizin, eine Technik benutzt, die Ultraschallenergie zur Zerkleinerung des Linsenmaterials verwendet, die Phakoemulsifikation. Das zerkleinerte Linsenmaterial wird durch eine kleine Öffnung abgesaugt, danach wird eine Kunstlinse eingesetzt. Bei Roxy wurde diese durch eine kleine Öffnung in das Auge injiziert und entfaltete sich wie geplant im Augeninneren. Kunstlinsen ermöglichen nach der Operation ein normales Sehvermögen (Bild 5).

Seit der ersten Operation konnte Roxy sehen (Bild 6) und war wieder so fröhlich und aktiv wie vor der Entwicklung des grauen Stars. Wenige Wochen nach der Operation des linken Auges wurde auch das rechte erfolgreich operiert.

Bei Patienten mit progressiven Katarakten sind regelmäßige Kontrolluntersuchungen auf Entzündungen und andere Komplikationen zu empfehlen. Auch Patienten wie Roxy, bei denen der graue Star operativ entfernt wurde, sollten regelmäßig ophthalmologisch untersucht werden, um die Augengesundheit langfristig zu erhalten.

4

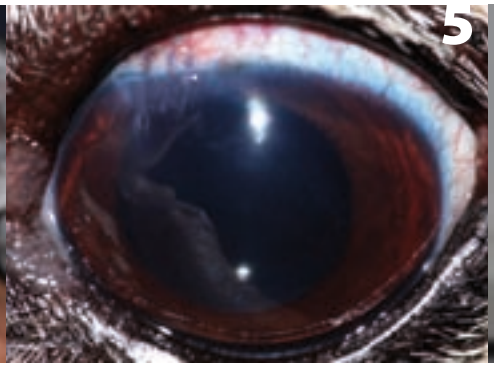
5

6

Tipps für Tierärzte

- *Patienten mit Katarakten, die akut entstehen oder mit einer Entzündung einhergehen, sollten umgehend zum Spezialisten überwiesen werden.*
- *Patientenbesitzer von Hunden mit Diabetes mellitus sollten bereits bei der Diagnosestellung über die sehr wahrscheinliche Entwicklung einer Katarakt aufgeklärt werden.*
- *Wenn Patienten mit Diabetes mellitus eine Katarakt entwickeln und eine Operation seitens der Besitzer in Frage kommt, sollte diese Patienten ebenfalls so rasch wie möglich überwiesen werden, auch wenn die Einstellung des Diabetes mellitus noch nicht ideal ist.*
- *Katarakte können mit Hilfe eines direkten Ophthalmoskops von der physiologischen, altersbedingten senilen Linsensklerose unterschieden werden. Bei einer Linsensklerose ist der Fundusreflex im gesamten Pupillenbereich sichtbar. Eine Katarakt führt zu einer gräulichen Trübung in der Sehachse.*
- *Unbehandelte Katarakte können zum Teil schwerwiegende Entzündungen im Auge verursachen, welche aus zu einem Sekundärglaukom, einer Netzhautablösung oder auch zu einer Luxation der Linse führen können.*

HUNDERUNDEN.DE
*Den Beitrag finden Sie unter: **http://hunderunden.de/aus-der-praxis/grauer-star-hund***

Dr. Claudia Busse

schloss ihr Studium an der Tierärztlichen Hochschule Hannover im Jahre 2004 ab und promovierte im Anschluss an der Kleintierklinik der TiHo. Im Jahr 2005 ging Dr. Busse nach Großbritannien, wo sie am Animal Health Trust in Newmarket ein rotierendes Internship und eine Residency-Ausbildung in Veterinärophthalmologie durchlief. Dr. Busse ist seit 2010 Diplomate des European College of Veterinary Ophthalmology und hat zunächst am Animal Health Trust als Spezialistin gearbeitet. Die Tierärztin nimmt aktiv am Training von Studenten, Tierärzten und jungen Ophthalmologen teil, hat mehrere wissenschaftliche Beiträge veröffentlicht, hält regelmäßig Vorträge und führt Augenzuchtuntersuchungen für den DOK durch. Sie arbeitet seit Juni 2018 bei den Tierärztlichen Spezialisten und betreut ophthalmologische Patienten.

AniCura Tierärztliche Spezialisten Hamburg
Rodigallee 85
22043 Hamburg
040 88888540
www.anicura.de/tierarztliche-spezialisten-hamburg
www.facebook.com/AniCura-Deutschland-198725787150622
www.instagram.com/anicuradeutschland

www.petvet.de/besucher/

KONGRESSHAUS BADEN-BADEN
30.11. – 01.12.2019

WEICHTEIL-CHIRURGIE
Fortbildung für Kleintier-Praktiker, Pferde-Praktiker, TFA/TAH, mit Industrieausstellung

www.petvet.de

cplus

DENN RICHTIG GUTE FORTBILDUNGEN HABEN EINEN NAMEN

Tierärztliche Fortbildung mit Top-Referenten und ausgezeichneter Organisation

„Was mitnehmen für die Praxis und das an einem angenehmen Nachmittag.“ Auf diese Formel lassen sich die Erwartungen der allermeisten Tierärztinnen und Tierärzte bringen, wenn es um gute Fortbildung geht. Und das haben wir von CP-Pharma uns zum Ziel genommen, als wir unsere Fortbildungsreihe cplus konzipiert haben.

Die Geschichte dahinter erzählen wir gern. Unser Unternehmen – CP-Pharma aus Burgdorf – mittelständisch, inhabergeführt mit Fokus auf der tierärztlichen Grundversorgung, ist über Jahrzehnte stark gewachsen – genau wie die Anforderungen im gesamten Markt. Zunehmend überträgt der Tierhalter seine eigenen Ansprüche an die medizinische Versorgung auf seine Lieblinge. Aufwendige Medizintechnik, umfassende Labordiagnostik und lange Spezialausbildungen prägen das tierärztliche Umfeld.

Neben dem Bedarf nach geeigneten Therapeutika für die Veterinärmedizin, ist die Nachfrage nach fundiertem Wissen für die tägliche Praxis gestiegen. Neue (und alte) Fragen wollen auf der Grundlage neuester Erkenntnisse beantwortet werden.

Grund genug, uns bei CP-Pharma Gedanken darüber zu machen, wie sich diesem Wissensdurst am besten begegnen lässt.
So wurde die Idee einer Fortbildungsreihe für den Grundversorger geboren, mit Mehrwert für die tägliche Praxis, fundiert und verständlich, gut erreichbar. Damit die Tierärztinnen und Tierärzte diese Qualitäten mit einem Namen verbinden, haben wir der Fortbildungsreihe von CP-Pharma einen einprägsamen Titel gegeben: ***cplus. Einfach. Mehr. Wissen.***

Wir haben dafür gesorgt, dass das keine Worthülse bleibt. Mit hervorragenden Referenten und Top-Organisation. Den großen Erfolg des cplus-Konzeptes belegen die bisher rund 4.000 Teilnehmer von cplus-Fortbildungen. Die herausragende Beurteilung der cplus-Fortbildungen spricht dabei für sich:*
Ausgezeichnetes Zeugnis für cplus-Fortbildungen:
cplus-Referenten: 1,58 | cplus-Organisation: 1,53

** durchschnittliche Noten aus 11 cplus Veranstaltungen 2018, bewertet von durchschnittlich 90% der Teilnehmer auf ATF-Fragebögen*

STIMMEN ZUR cplus-FORTBILDUNG 2019

Super Referentinnen!	**Berlin**
Sehr informative, sehr gute, rhetorisch perfekte Fortbildung – Vielen Dank!	**Hannover**
Ein großes Lob – interessante, praxistaugliche Vorträge an einem zentralen Ort, gut erreichbar!	**Essen**
Eine der wenigen hochwertigen Fortbildungen in Franken!!!	**Erlangen**
Klasse - weiter so :-)	**Bremen**
Sensationell, sehr schöne Fortbildung; weiter machen!	**Karlsruhe**

cplus – Fortbildung 2019
Voll auf die Augen

OPHTHALMOLOGIE heißt das diesjährige Thema der cplus Fortbildungsreihe, passend zum umfangreichen CP-Angebot an zugelassenen Veterinärpräparaten. Die Referentinnen kennen Sie, zumindest, wenn Sie dieses Magazin aufmerksam gelesen haben. Zwei hoch erfahrene Augenspezialistinnen, die es verstehen, ihr Thema spannend und verständlich zu vermitteln: Dres. Andrea Schieszler und Birgit Müller. Das cplus-Fortbildungsangebot zur Ophthalmologie kommt gut an – die ersten sechs Veranstaltungen waren voll ausgebucht.

Wenn Sie jetzt noch bei einer der verbleibenden fünf cplus-Veranstaltungen 2019 dabei sein wollen, müssen Sie schnell schalten! Denn es gibt kaum noch freie Plätz bei den Ophthalmologie-Fortbildungen im zweiten Halbjahr:

- ***Frankfurt (25.09.)*** AUSGEBUCHT
- ***Hamburg (02.10.)***
- ***Leipzig (09.10.)***
- ***Köln (30.10.)*** AUSGEBUCHT
- ***München (27.11.).***

Also, dabei sein bei cplus OPHTHALMOLOGIE? Dann los! Anmelden unter www.cp-pharma.de oder beim Veranstaltungsbüro VETWORKING unter Tel. 040 -89 70 94 98

Unsere Referentinnen 2019: ***Dr. Birgit Müller*** *und* ***Dr. Andrea Schieszler****.*

Schauen Sie auch in unser umfangreiches cplus-Fortbildungsarchiv unter ***www.cp-pharma.de****! Sie finden dort spannende Vorträge zu den Themen:*

- *Antibiotikaeinsatz*
- *Heimtiere*
- *Schilddrüsenerkrankungen*
- *Dermatologie*
- *Schmerztherapie*
- *Anästhesie*

Der Beitrag ist unter der Rubrik „Aus der Praxis“ zu finden: http://hunderunden.de/artikel/cpplus

CP-Pharma GmbH

Die CP-Pharma Handelsgesellschaft mbH ist ein 1977 gegründetes Familienunternehmen, das zu den zehn führenden veterinär-pharmazeutischen Unternehmen in Deutschland zählt. Der Kundenstamm besteht ausschließlich aus niedergelassenen Tierärzten, Tierkliniken und Universitäten. Betreut wird er durch ein kompetentes, 18 Personen starkes Außendienstteam. Die wissenschaftliche Beratung der Kunden sichern Tierärzte und Apotheker, die in ihren Fachbereichen des Weiteren für die Entwicklung, klinische Prüfung und Zulassung neuer Produkte zuständig sind.

CP-Pharma Handelsgesellschaft mbH
Ostlandring 13 | 31303 Burgdorf
05136 60660
05136 606666
info@cp-pharma.de
www.cp-pharma.de

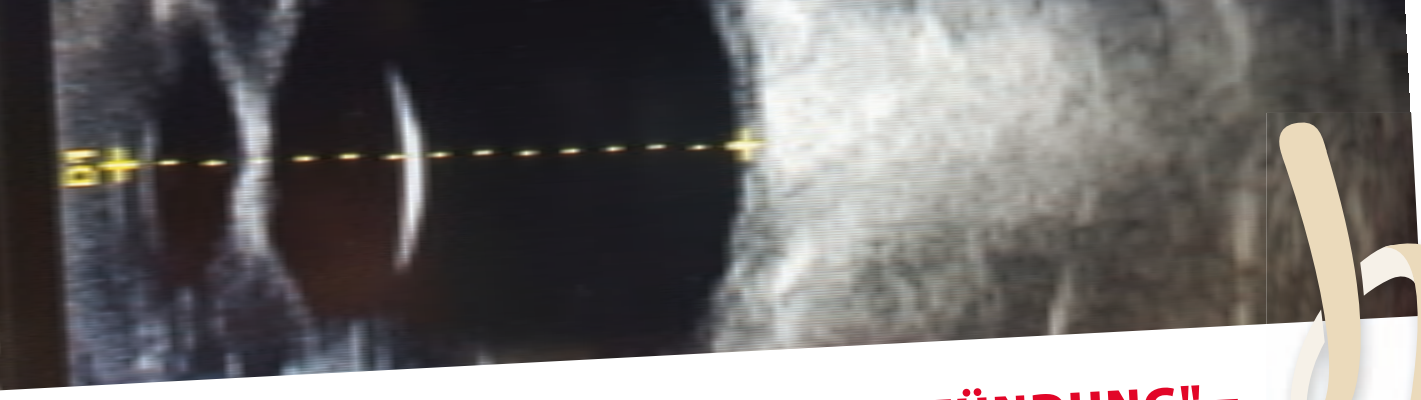

"MEHR ALS EINE BINDEHAUTENTZÜNDUNG" – CHICOS LEIDENSWEG

Chico wurde mir als Notfall in der Augenpraxis vorgestellt. Es ging ihm sehr schlecht, das konnte man ihm auf den ersten Blick ansehen (Abb.1). Er saß an diesem Montagmorgen mit zusammengekniffenen, stark tränenden Augen in meinem Wartezimmer und wirkte deprimiert. Die Geschichte, die seine Besitzerin dann erzählte, beschrieb einen unnötig langen Leidensweg.

Chicos Geschichte

Chico stammte ursprünglich aus Spanien, wo er mit etwa vier Monaten negativ auf Mittelmeerkrankheiten getestet worden war. Seit einigen Wochen war er nun bei seiner neuen Familie in Deutschland, zum Zeitpunkt der ersten Untersuchung bei uns war er zehn Monate alt.

Zwei Wochen zuvor sei er wegen tränender Augen bei seinem Haustierarzt vorgestellt worden. Er hatte dort kortisonhaltige Augentropfen erhalten, die Diagnose lautete: Bindehautentzündung.

Eine Woche später sei es ihm sehr schlecht gegangen. Er wurde daraufhin auf Initiative der Besitzer in einer Tierklinik vorgestellt.

Chicos rechtes Auge war zu diesem Zeitpunkt bereits ganz trüb. Ohne eine genaue Diagnose wurden in der Tierklinik die entzündungshemmenden Augentropfen abgesetzt und durch pflegende und antibiotische Augentropfen ersetzt.

Hiermit ging es Chico jedoch keinesfalls besser, er war sehr matt, schlief viel und war berührungsempfindlich am Kopf.

Bei der geplanten Kontrolluntersuchung eine Woche später wurde dann ein erhöhter Augeninnendruck festgestellt. Nun sollten drucksenkende Medikamente verabreicht werden.

An diesem Montag morgen kam Chico dann in unsere Augenpraxis. In der Augenuntersuchung wurde zunächst seine Sehfähigkeit überprüft. Chicos rechtes Auge war leider bereits erblindet.

Beide Augen tränten stark und wurden zugekniffen, die Bindehäute waren hochgradig gerötet und geschwollen, und am rechten Auge war die Hornhaut so trüb, dass man in das Auge selbst nicht hineinschauen konnte (Abb. 2 und 3).

Die Messung des Augeninnendrucks mit einem speziellen Gerät (Tonovet®) ergab einen Wert von 83 mmHg am rechten und 14 mmHg am linken Auge. Normal sind 10 bis 20 mmHg.

Ein rotes Auge ist nicht immer eine Konjunktivitis. Auch eine innere Augenentzündung oder ein Glaukom zeigen sich als „rotes Auge", sind sehr schmerzhaft und können für immer zur Erblindung führen. Eine schnelle und sichere Diagnose ist essenziell für eine gezielte Behandlung und damit für den Erhalt von Sehfähigkeit und Auge.

Diagnose: Uveitis mit Sekundärglaukom

Da das rechte Auge mit der Untersuchungslampe nicht einsehbar war, wurde eine Ultraschalluntersuchung der Augen durchgeführt. Dies ist gut am wachen Tier unter lokaler Betäubung der Hornhaut mit Augentropfen durchführbar.



Chico am Tag seines ersten Besuchs bei uns.

Chicos rechtes Auge hat einen erhöhten Augendruck.

Bindehautschwellung an Chicos linkem Auge.

Im Ultraschall zeigte sich im rechten Auge eine hochgradige Schwellung der Iris, die sich wie ein Napfkuchen in die vordere Augenkammer vorwölbte (Abb. 4). Dies geschieht bei einer Entzündung der Iris, manchmal auch bei Tumoren. Durch die Irisschwellung kann das Kammerwasser nicht mehr aus dem Auge abfließen, es kommt es zu einem erhöhten Augeninnendruck, einem sogenannten Glaukom.

Die Diagnose in Chicos Fall lautete damit: Uveitis (innere Augenentzündung) mit Sekundärglaukom (grüner Star infolge einer anderen Erkrankung).
Eine solche Uveitis kann viele verschiedene Ursachen haben. Hierzu gehören beim Hund Infektionskrankheiten, wie z.B. Mittelmeer- oder zeckenübertragene Erkrankungen (Abb. 5). Auch Tumore, hier an erster Stelle ein Lymphom, d.h. eine Form von Leukämie, können eine Uveitis hervorrufen. In vielen Fällen wird aber auch gar keine Ursache gefunden.
In Chicos Fall war es also sehr wichtig, zunächst möglichst die Ursache für die Uveitis zu finden, um gezielt behandeln zu können. Bei der Allgemeinuntersuchung fiel eine derbe Schwellung aller tastbaren Körperlymphknoten auf, aufgrund derer noch vor Beginn der symptomatischen Behandlung eine Probe aus einem Lymphknoten sowie Blut entnommen wurde.
Dann erhielt Chico symptomatisch drucksenkende Augentropfen und -tabletten sowie entzündungshemmende Tropfen und Schmerztabletten. Die Prognose für die Wiedererlangung der Sehfähigkeit des rechten Auges war aber aufgrund der weit fortgeschrittenen Uveitis und des Glaukoms schon sehr schlecht. Tatsächlich blieb er blind, und auch der Augendruck ließ sich medikamentell nicht mehr beeinflussen.

Diagnose: malignes Melanom

Da es Chico in den folgenden Tagen aufgrund des sehr schmerzhaften Glaukoms immer schlechter ging, entschieden wir uns zusammen mit der behandelnden Tierklinik, das schmerzhafte, irreversibel erblindete rechte Auge operativ zu entfernen und pathologisch untersuchen zu lassen.
Aus Blut- und pathologischer Untersuchung des Auges sowie der Lymphknotenuntersuchung konnte dann die Diagnose „malignes Lymphom“ gestellt werden. Chico erhielt nun Chemotherapie in der Tierklinik. Sein Allgemeinzustand verschlechterte sich aber zunehmend. Er wollte nicht mehr fressen und bekam Fieber. Die Besitzer entschieden sich schlussendlich, ihn von seinem Leiden zu erlösen.
Dieser Fall zeigt, wie wichtig es ist, schnell eine sichere Augendiagnose zu stellen, um eine gezielte Behandlung zu ermöglichen. Diese kann unter Umständen schlimme Schmerzen verhindern, Sehfähigkeit und, wie in Chicos Fall, vielleicht sogar Leben retten. Wenn eine Uveitis oder ein Glaukom wie bei Chico als einfache Bindehautentzündung fehldiagnostiziert und zunächst unspezifisch anbehandelt wird, verliert man wichtige Zeit. Der Sehnerv erholt sich für gewöhnlich nicht von einem Druckanstieg im Auge über 40 mmHg, wenn dieser länger als 48 Stunden anhält.

In solch problematischen Augenfällen ist eine gute und rasche Zusammenarbeit zwischen dem grundversorgendem Haustierarzt, der bei Unsicherheit in der Diagnosestellung rasch überweist, dem spezialisierten Augentierarzt sowie einer zur weiteren Behandlung fähigen Tierklinik (Chemotherapie, stationäre Unterbringung, intensivmedizinische Versorgung) essenziell.

HUNDERUNDEN.DE
Den Beitrag finden Sie unter: http://hunderunden.de/aus-der-praxis/hund-uveitis-glaukom

Birgit Müller

betreibt eine Tierarztpraxis für Augenheilkunde in Weinheim an der Bergstraße. Sie führt die Zusatzbezeichnung Augenheilkunde. Außerdem ist sie zertifiziertes Mitglied im Dortmunder Kreis (DOK) und damit berechtigt, Untersuchungen auf genetisch bedingte Augenerkrankungen nach den Statuten des ECVO (European College of Veterinary Ophthalmologists) durchzuführen.
Die Tierarztpraxis für Augenheilkunde von Dr. Birgit Müller arbeitet als Überweisungspraxis für tierische Augenpatienten (Hunde, Katzen, Pferde, kleine Heimtiere, Vögel und Reptilien) im Rhein-Neckar-Raum. Das Spektrum der Praxis umfasst alle Augenuntersuchungstechniken sowie Operationen am äußeren und inneren Auge inklusive Katarakt-Operationen und bei Pferden vornehmlich Augenoperationen am stehenden Pferd.

Tierarztpraxis für Augenheilkunde
Bertleinsbrücke 6 | 69469 Weinheim
06201 8433022
www.tieraugen-bergstrasse.de

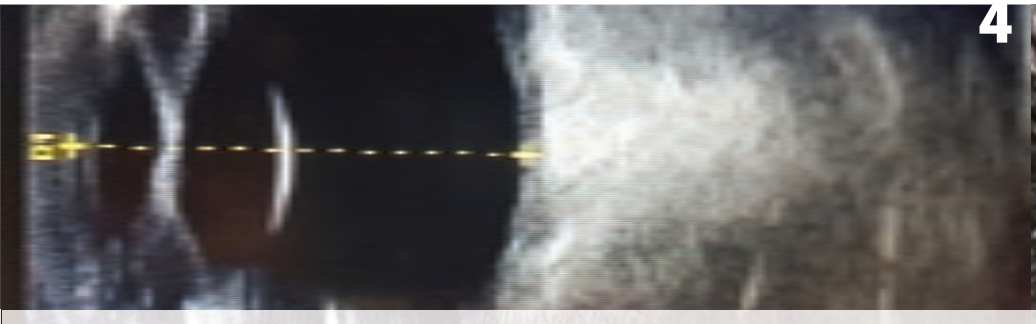

Ultraschallbild von Chicos Auge.

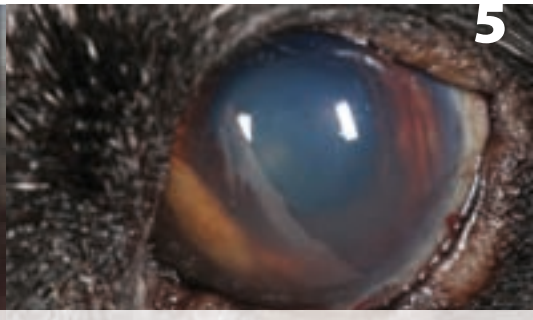

Innere Augenentzündung bei Leishmaniose.

EINE BULLDOGGE MIT HORNHAUT-VERLETZUNG, DIE NICHT HEILEN WILL...

Charly, eine sechsjährige Französische Bulldogge, hat bisher noch nie Probleme mit seinen Augen gehabt. Eines Morgens wachte der Rüde auf und kniff sein rechtes Auge zu. Sein Frauchen dachte: „Er hat sicher nur Zug bekommen“ und wartete erst einmal ab. Nach zwei Tagen kniff er sein Auge immer noch zu, woraufhin seine Besitzerin mit ihm zum Tierarzt ging. Dieser stellte fest, dass Charly eine Verletzung an der Hornhaut hatte. Er gab Frau Meyer zwei Augensalben mit und bat sie, eine Woche später wiederzukommen. Nach einer Woche kniff Charly das Auge immer noch zu. Die Verletzung war nicht kleiner geworden. Der Tierarzt verschrieb zwei neue Augensalben, die noch öfter auftragen werden sollten. Weitere zwei Wochen später war immer noch keine Verbesserung eingetreten. Daraufhin wurde Charly in unsere, auf Augenheilkunde spezialisierte Praxis überwiesen.

Wenn eine Hornhaut-Verletzung mit Augentropfen behandelt wird und nach einer Woche nicht abgeheilt ist, nützt es nichts, die Medikamente zu ändern, sondern man muss nach der Ursache suchen und diese behandeln.

Blinzeln oder kneifen – Zeichen von Schmerz

Charly kneift das Auge immer noch zu. Dies ist ein Zeichen, dass er Schmerzen hat. Hunde zeigen Schmerzen am Auge nicht durch winseln, sondern nur dadurch, dass sie blinzeln oder kneifen. Wir färben die Hornhaut mit Fluorescein an. Dies ist ein Farbstoff, der an der Hornhaut nur haften bleibt, wenn die oberste Hornhaut-Schicht fehlt, also ein Hornhaut-Ulcus vorliegt. Damit können wir bestätigen, dass die ursprüngliche Verletzung auch nach Wochen nicht abgeheilt ist. Mithilfe der Spaltlampe diagnostizieren wir, dass es sich um eine ganz oberflächliche Hornhaut-Verletzung handelt, bei der nur die alleroberste Schicht, welche „Epithel“ genannt wird, fehlt. Normalerweise heilt ein oberflächliches Hornhaut-Ulcus innerhalb von wenigen Tagen ab, da sich die Zellen ständig erneuern. Wenn eine entsprechende Verletzung – auch bei richtiger Behandlung – nicht abheilt, kann dies verschiedene Ursachen haben: Wenn permanent ein Fremdkörper auf der Hornhaut reibt, kann

Untersuchung des Auges mit der Spaltlampe unter 16-facher Vergrößerung.

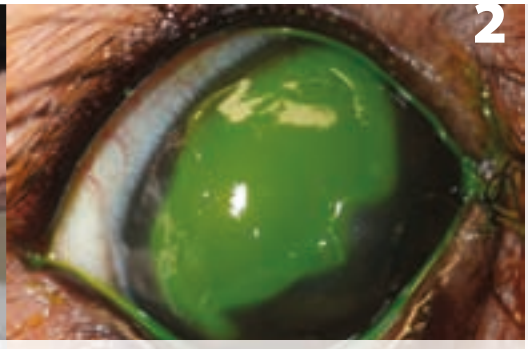

Hornhaut-Ulcus, der durch den Farbstoff Fluoresciein angefärbt wird.

Diamond Burr (wie ein batteriebetriebener Zahnarztbohrer) zum Anrauen der Hornhaut.

die Hornhaut nicht abheilen. Auch Haare, die falsch wachsen und die Hornhaut irritieren, oder ein einrollender Lidrand können zu nicht-heilenden Ulcera führen. Ebenso kann Trockenheit, die durch eine zu geringe Tränenproduktion oder durch unvollständigen Lidschluss verursacht werden kann, eine Ursache für nicht-heilende Ulcera sein.
Wir untersuchen Charlys Auge auf alle möglichen Ursachen, die die Heilung verhindern können. Nach genauer Untersuchung unter 16-facher Vergrößerung und verschiedenen Tests können wir sicherstellen, dass bei Charly keiner dieser Gründe vorliegt. Zudem sehen wir, dass das Fluorescein unter die Ränder des Ulcus kriecht. Dies bedeutet, dass das Epithel an den Rändern des Ulcus nur lose aufliegt.

"Boxer-Ulcus"

Damit handelt es sich bei Charly nur um ein sogenanntes „Boxer-Ulcus". Bei dieser Erkrankung löst sich die oberste Hornhaut-Schicht ab, weil die Verhaftungsmechanismen, die die oberste Schicht mit der Hornhaut verbinden, nicht mehr funktionieren - ähnlich einem Klettverschluss, der nicht mehr richtig hält. Der Begriff „Boxer-Ulcus" wird verwendet, da die Hunderasse „Boxer" relativ häufig betroffen ist. Die Erkrankung kann aber bei jeder Hunderasse auftreten, wobei „Französische Bulldogen" heutzutage besonders oft damit vorgestellt werden. Die Erkrankung wird auch „Oberflächliches, nicht-heilendes Ulcus" oder SCCED (spontaneous corneal chronic epithelial defects) genannt.

Der chirurgische Eingriff...

Dieses spezielle Ulcus heilt allein mit der Gabe von Augenmedikamenten nicht ab. Es ist ein kleiner chirurgischer Eingriff nötig, der eine neue Verbindung zwischen dem Epithel und seiner Unterlage schafft und so ermöglicht, dass es wieder anhaftet. Charly benötigt dafür keine Narkose. Er bekommt zunächst Augentropfen, damit er nichts spürt. Während des Eingriffs hält er ganz ruhig, als würde er merken, dass ihm geholfen wird.
Anfangs wird das gesamte, nur lose anliegende Epithel mithilfe eines Wattestäbchens entfernt. Dann wird mit einer feinen Kanüle ganz oberflächlich ein Gitter in die Hornhaut geritzt. Alternativ kann auch die Hornhaut-Oberfläche mit einer Art batteriebetriebenem Zahnarztbohrer angeschliffen werden. Dadurch kann das Epithel wieder Haftung finden und die Hornhaut kann abheilen. Um den Abheilungsprozess noch zu fördern, wird zuletzt eine Kontaktlinse eingesetzt. Sie schützt die Hornhaut wie ein Verband, so dass der ständige Lidschlag die Heilung nicht stört.
Wir geben für zu Hause Augentropfen mit, die verhindern, dass Bakterien die Hornhaut infizieren. Da jeder Hornhaut-Defekt sehr schmerzhaft ist, bekommt Charly zusätzlich noch Tabletten. Nach zwölf Tagen kommt Charly zur Kontrolle. Wir entnehmen die Kontaktlinse und färben die Hornhaut an. Der Farbstoff bleibt nirgends mehr haften. Die Hornhaut ist vollständig abgeheilt.
Normalerweise bleibt die Hornhaut, die dieser Behandlung unterzogen wurde, zukünftig davor verschont, weil das Epithel durch den Eingriff fest verankert ist. Wenn Charly das andere Auge irgendwann zukneifen sollte, kann wieder ein Boxer-Ulcus die Ursache sein. Dann weiß er, wie ihm geholfen werden kann.

Titelbild von Harald Landsrath auf Pixabay.

Dr. Kerstin Leuzinger

studierte Tiermedizin an der Ludwig-Maximilians-Universität in München. Nach ihrer Promotion arbeitete sie sechs Jahre in Tierkliniken in ihrer Heimatstadt Nürnberg, wo sie bereits mit dem Abhalten der Augensprechstunde betraut wurde. Fünf Jahre lang vertiefte sie ihr Wissen und ihre Fähigkeiten auf dem Gebiet der Ophthalmologie in der Tierärztlichen Spezialpraxis für Augenheilkunde Dr. Fritsche in München. Im Jahr 2012 gründete sie ihre eigene auf tierärztliche Augenheilkunde spezialisierte Praxis in Nürnberg. Dr. Kerstin Leuzinger absolvierte die Zusatzbezeichnung Augenheilkunde und führt als examinierte Untersucherin des DOK Zuchtuntersuchungen durch.

Tierärztliche Praxis für Augenheilkunde Dr. Kerstin Leuzinger
Schleifweg 24 | 90409 Nürnberg
0911 48999922
www.vet-augen.de

HUNDERUNDEN.DE
Den Beitrag finden Sie unter: http://hunderunden.de/aus-der-praxis/boxer-ulcus

Kontaktlinse als Verband für die Hornhaut. Anhand der schwarzen Punkte kann der Tierbesitzer erkennen, ob die Kontaktlinse noch auf der Hornhaut liegt.

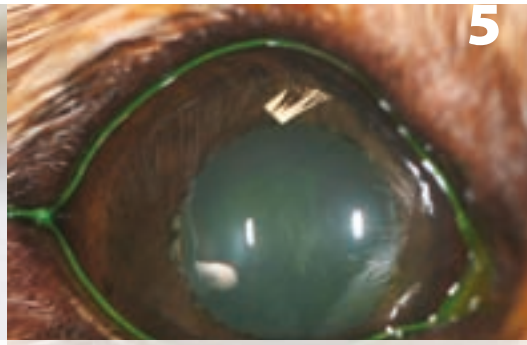

Die Hornhaut ist vollständig abgeheilt. Das Fluorescein färbt die Hornhaut nicht mehr an.

EINSEITIGER EITRIGER AUGENAUSFLUSS BEIM HUND – WAS DAHINTER STECKEN KANN

Der Irish-Setter „Paul“ ist ein fröhlicher, bewegungsfreudiger Hund. Daran änderte auch sein linksseitiger, eitriger Augenausfluss nichts, an dem er seit einigen Wochen litt. Es bestand zunächst der Verdacht auf eine Bindehautentzündung. Allerdings hatten die bisher verabreichten Augenmedikamente keine Besserung erzielt. Auch ein Antibiotikum, welches nach Ermittlung eines Antibiogramms (Wirksamkeitstest im Labor) gegeben wurde, linderte das Problem nur kurzzeitig. Offenbar handelte es sich hier nicht um eine „einfache“ Bindehautentzündung.

Bei eitrigem Augenausfluss und/oder Reizerscheinungen (Lidkneifen, Rötung des Auges, Juckreiz) sollte das Tier einem Tierarzt vorgestellt werden.

Der ophthalmologische Untersuchungsgang – die Augenuntersuchung

Neben dem offensichtlichen wässrig-eitrigem Augenausfluss fiel bei „Paul“ auch eine milde Schwellung des nasalen Unterlides auf. Die gesamte Bindehaut und der Bereich hinter dem dritten Augenlid wurden unter Lokalanästhesie mit Hilfe einer speziellen Pinzette gründlich, jedoch erfolglos nach einem Fremdkörper abgesucht. Während der Untersuchung mit einer Spaltlampe (Lichtquelle mit Vergrößerungsfunktion) zeigten sich die Hornhaut und das vordere Augeninnere unauffällig.

Während der Betrachtung der Tränenpünktchen (diese stellen die Öffnungen für die in den Tränengang ablaufende Tränenflüssigkeit dar) konnte man sehen, dass, vor allem bei Druck auf den nasalen Unterlidbereich, der Eiterfluss hier seine Quelle hatte. Das Sekret zeigte sich hier ursprünglich entsprechend „wurmförmig“.

Mit einer dünnen Plastikkanüle kann man den Tränenkanal unter Lokalanästhesie normalerweise gut spülen. Die Tiere tolerieren das sehr gut. Bei „Paul“ war das anders: Es kam bei Spülung über den oberen Tränenpunkt nur Eiter aus dem unteren. Über die Nase floss gar nichts ab und „Paul“ war die Prozedur sichtbar unangenehm. So bestand nun der Verdacht auf einen Fremdkörper im sogenannten Tränensack. Eine „einfache“ Entzündung wurde als unwahrscheinlich angesehen.

Eitriger Augenausfluss am linken Auge.

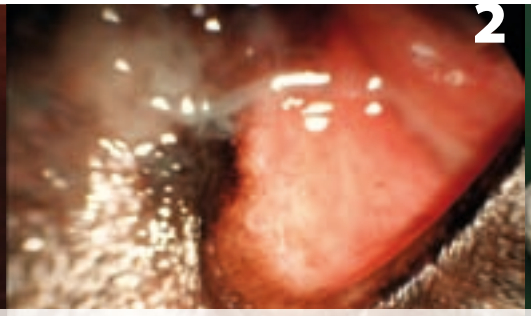

Aus dem unteren Tränenpünktchen entleert sich "wurmförmig" der Eiter.

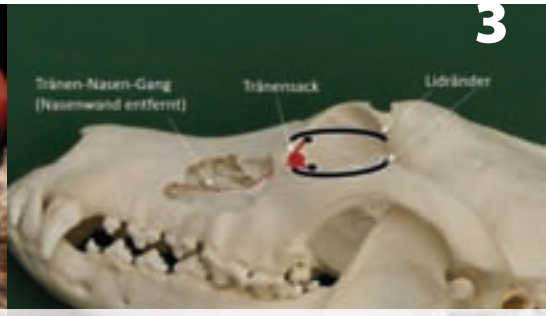

Das Tränen-ableitende Gangsystem. Unter Verwendung eines Fotos von M. Fersterra, Veterinär-Anatomisches Institut der Universität Leipzig.

Die Tränen und das Tränen-Nasen-Gang-System

Die Tränenflüssigkeit ist ein sehr wertvolles Substrat, das in Form des Tränenfilms u.a. für die Ernährung, Feuchthaltung, Pflege und Transparenz der Hornhaut von enormer Bedeutung ist. Ihre Zusammensetzung ist komplex - sie wird aus den Tränendrüsen (beim Hund zwei; eine zusätzliche am dritten Augenlid = wässriger Anteil), den Becherzellen der Bindehaut (schleimiger Anteil) und den Meibom-Drüsen am Lidrand (fettiger Anteil) beständig nachgebildet.
„Verbrauchte" oder überschüssige Mengen werden als Spülflüssigkeit über das Tränen-Nasen-Gang-System abgeleitet. Dieses System besteht aus den zwei Öffnungen (den Tränenpünktchen), den beiden Tränenkanälchen, einem Tränensack, der sich tief in der Augenhöhle befindet und in welchem beide Kanälchen zusammentreffen, und dem eigentlichen Gang, welcher zunächst im inneren knöchernen Anteil der Nase verläuft. Somit sind diese Strukturen von außen nur schwer zugänglich. Man kann den Tränen-Nasen-Gang durch die Füllung mit einem zähflüssigen Kontrastmittel im Röntgenbild oder in der Computertomographie sichtbar machen. Ein Kontrastmittel-Stop würde auf eine Verlegung hindeuten.

Die chirurgische Therapie

Im vorliegenden Fall wurde auf eine Kontrastdarstellung verzichtet. Zu groß wäre die Gefahr, einen Fremdkörper aus dem Tränensack in den noch weniger zugänglichen knöchernen Tränen-Nasen-Gang zu drängen. Stattdessen wurde eine chirurgische Therapie anvisiert. „Paul" musste hierzu in Vollnarkose gelegt und so gelagert werden, dass man sich den Bereich unter dem OP-Mikroskop gut darstellen konnte.
Dann wurde der Tränensack tief in der Orbita (Augenhöhle) eröffnet, wobei sich zunächst massiv Eiter entleerte. Nach ausgiebigem Spülen und Absaugen konnte anschließend eine Granne aus dem Tränensack entfernt werden.
Im weiteren Verlauf zeigte der Irish-Setter auch ohne Augenmedikamente keine Reizerscheinungen oder Augenausfluss mehr.

Eitriger Augenausfluss beim Hund

Tatsächlich sind beidseitige eitrige Bindehautentzündungen ohne eine weitere Grunderkrankung (z.B. trockenes Auge, systemische Infektionserkrankungen) eher selten und können oft auch ohne ein antibiotisches Augenmedikament, beispielsweise mit pflegenden Spülungen, zur Abheilung gebracht werden. Bei Persistenz bzw. starken Reizerscheinungen muss man jedoch zeitnah die Ursache abklären lassen.
Plötzlich auftretender einseitiger Augenausfluss sollte immer Anlass für einen prompten Gang zum Tierarzt sein, da hier ein Fremdkörper die Ursache sein kann. Häufig sind dies vor allem in den Sommermonaten Grannen, welche aufgrund ihrer Form in den Tränensack oder häufiger noch durch die Bindehaut und hinter das Auge gelangen können.
Während ein im Tränensack gefangener Fremdkörper „nur" für anhaltenden Augenausfluss sorgt, entstehen bei freier Wanderung einer Granne am Auge vorbei in die hintere Augenhöhle dort Abszesse, welche das Auge und die Sehfähigkeit gefährden. Wird ein Fremdkörper rechtzeitig entfernt, heilen die Symptome rasch ab - Spätfolgen sind dann nicht zu befürchten.

Fazit

Bei eitrigem Augenausfluss und/oder Reizerscheinungen (Lidkneifen, Rötung des Auges, Juckreiz) sollte das Tier einem Tierarzt vorgestellt werden.

HUNDERUNDEN.DE
Den Beitrag finden Sie unter: http://hunderunden.de/aus-der-praxis/augenausfluss-hund

Dr. Andrea Steinmetz

ist Fachtierärztin für Kleintiere mit der Zusatzbezeichnung Augenheilkunde und für Kleintierchirurgie. Sie leitet die ophthalmologische Abteilung der Kleintierklinik der Universität Leipzig. Darüber hinaus ist sie Mitglied im Dortmunder Kreis, der Gesellschaft für Diagnostik genetisch bedingter Augenerkrankungen.

Klinik für Kleintiere der Universität Leipzig
An den Tierkliniken 23
04103 Leipzig
0341 9738700
www.kleintierklinik.uni-leipzig.de

Man kann den Tränen-Nasen-Gang durch die Füllung mit einem zähflüssigen Kontrastmittel im Röntgenbild oder in der Computertomographie sichtbar machen. Ein Kontrastmittel-Stop würde auf eine Verlegung hindeuten.

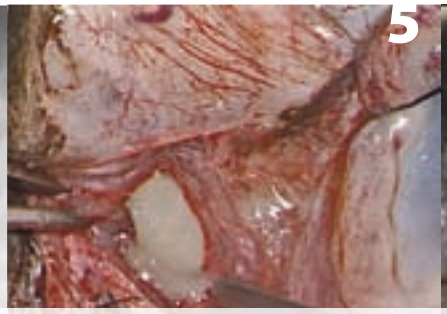

Bei Eröffnung des Tränensackes (tief in der Augenhöhle) entleert sich zunächst massiv Eiter.

Nach ausgiebigem Spülen und Absaugen des eitrigen Sekretes konnte anschließend eine Granne aus dem Tränensack entfernt werden.

DER LASER IN DER OPHTHALMOLOGIE

Moderne Verfahren ähnlich wie in der Humanmedizin sind in der Tiermedizin keine Seltenheit mehr. Dazu zählt auch der Einsatz des Lasers in der Tieraugenheilkunde. Am häufigsten wird hierbei ein Diodenlaser mit einer Wellenlänge von 810nm angewendet. Dieser ermöglicht die Behandlung pigmentierter Strukturen in und am Auge. Dazu zählen die Zerstörung von Tumoren wie Melanomen und Melanozytomen und die Haarwurzeln dunkler, fehlstehender Haare. Aber auch bei der Behandlung des grünen Stars kann der Laser wertvolle Dienste leisten. Mittels des Diodenlasers können gezielt Zellen im Auge zerstört werden, die das sog. Kammerwasser produzieren. Da die Laserstrahlen die darüber liegende, weiße Lederhaut fast ungehindert durchdringen können, halten sich die Kollateralschäden gering. Noch eindrucksvoller zeigt sich diese selektive Aufnahme von Laserenergie, wenn das zu behandelnde Gewebe hinter der Hornhaut liegt. Ohne sie zu schädigen, durchdringt der Laser die klare Hornhaut und entfaltet seine Wirkung praktisch nur am pigmentierten Zielgewebe. Diesen Vorteil, Veränderungen im Augen zu therapieren, ohne es dafür aufschneiden zu müssen, machen wir uns auch bei der Zerstörung dunkler Zysten zunutze. Zysten sind Strukturen, die einem mit Wasser gefülltem Ballon ähneln. Sie können entweder frei im vorderen Augenabschnitt schwimmen oder in der Pupille hängen. Mittels des Laserstrahls können sie zum Platzen gebracht, und so das Sehvermögen verbessert werden. Auch bei der Erhaltung der Sehkraft kann der Laser wertvolle Dienste leisten, so zum Beispiel bei der Gefahr einer oder bereits einer bestehender Netzhautablösung. Dies wird durch die „Mikroverschweißung“ der Netzhaut mit ihrer Unterlage erreicht.

Laserbehandlungen am Hundeauge können bei richtiger Indikation und Durchführung großen Erfolg haben. Im Gegensatz zu traditionellen Methoden kommen sie oftmals ohne die Eröffnung des Auges aus (nichtinvasiv) und sind meist nebenwirkungsärmer.

Pigmentzelltumor (Melanozytom) bei einem Hundewelpen

„Lilly“ ist ein zwölf Wochen alter, schokoladenfarbener Labrador Retriever Welpe. Den Besitzern fiel zwei Wochen vor der Vor-

Pigmentzelltumor am Lid bei einem Berner Sennenhund vor der Laserbehandlung.

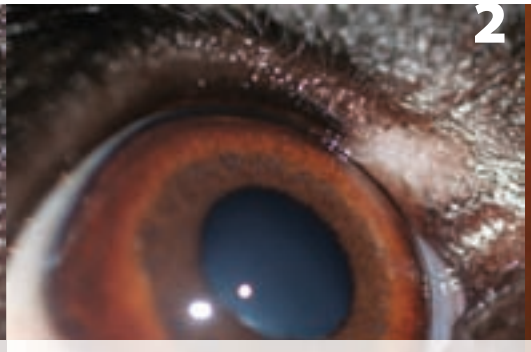

Pigmentzelltumor am Lid, drei Monate nach dem Eingriff.

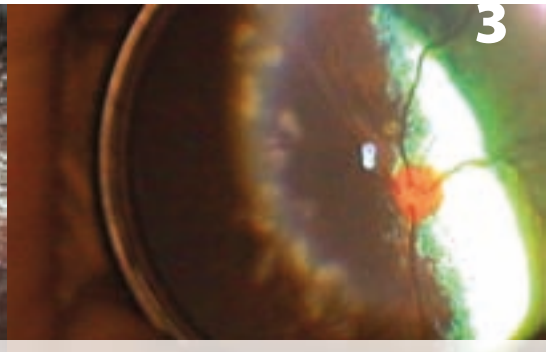

Nach der Behandlung: Die weißen Punkte sind die erwünschten Vernarbungsherde der "Mikroverschweißung".

stellung in unserer Praxis ein dunkler Fleck im linken Auge auf, der rasch an Größe zunahm. Bei uns zeigte sich eine flächige Pigmentierung von 11 bis 1 Uhr in der Iris. Diese wies eine leicht erhabene Oberfläche auf und reichte vom Rand der Pupille bis fast in den Kammerwinkel. Außerdem war die Pupille bereist leicht entrundet. Da ein typisches, klinisches Bild vorlag und Pigmentzelltumore bei dem genannten Farbschlag dieser Rasse gehäuft vorkommen, war Eile geboten. Wie bei Kindern auch, wachsen Augentumore bei Welpen besonders schnell und aggressiv. Nachdem weitere Voruntersuchungen des Augenhintergrundes und ein Augenultraschall keine weiteren Befunde ergaben, wurde daher umgehend ein Operationstermin vereinbart.

Laserbehandlung des Augentumors

Für den Eingriff erhielt „Lilly“ eine Vollnarkose, da sich das Auge während des Eingriffs nicht bewegen darf. Außerdem erhielt sie ein Medikament, welches den Augapfel in eine stabile Mittelposition bringt. Schon vorher wurde die Pupille des linken Auges medikamentell eng gestellt, um das veränderte Irisgewebe maximal sichtbar zu machen. Während des Eingriffs muss die Hornhaut ständig feucht gehalten werden, damit sie nicht austrocknet und der Laserstrahl ungehindert passieren kann. Das Auge des Operateurs wird mittels eines Filters im Operationsmikroskop vor dem Laserstrahl geschützt. Das veränderte Gewebe sowie das angrenzende Irisgewebe werden langsam bestrahlt. Hierbei wird ein Minimum an Energie verwendet, da das Tumorgewebe nur erhitzt werden soll. Andernfalls kann es zu Miniexplosionen im Auge kommen. Diese führen zu einer unnötig starken Augenentzündung oder können gar Löcher in der Iris oder einen grauen Star hervorrufen. Das umliegende Irisgewebe ist nur wenig pigmentiert, so dass die Tumorzellen im Gegensatz zu den gesunden Zellen durch das Laserlicht stark erwärmt werden und absterben (Photoablation). Schon während des Eingriffs schrumpft das veränderte Areal deutlich. Dadurch wird die Pupille leicht verzogen, dies ist aber nicht immer von Dauer.
Nach dem Eingriff wird der Augendruck gemessen, da dieser nach der Operation ansteigen kann. Bei „Lilly“ war alles in Ordnung, so dass sie direkt nach dem Eingriff und ohne Halskragen nach Hause gehen konnte. Nur Sonnenlicht musste sie nach dem Eingriff meiden.

Dr. Ingo Hoffmann

hat die Tierärztliche Praxis für Augenheilkunde in Nürnberg 2006 gegründet. Er hat seit 2003 die Zusatzbezeichnung Augenheilkunde und ist Diplomate ECVO sowie examinierter Untersucher des DOK (Dortmunder Kreis - Gesellschaft für Diagnostik genetisch bedingter Augenerkrankungen). Seine Arbeitsschwerpunkte sind die Lasertherapie in und am Auge, die Ultraschalldiagnostik und die chirurgische Behandlung des grünen und grauen Stars. Außerdem ist er Konsiliararzt für Augenerkrankungen bei Zoo- und Wildtieren, insbesondere bei Meeressäugern.

Tierärztliche Praxis für Augenheilkunde Dres. Hoffmann & Thal
Breslauer Str. 366 | 90471 Nürnberg
0911 4705792
www.tier-auge.de

Nach der Operation

Bei der Kontrolle fünf Tage nach dem Eingriff ist das Auge bereits reizlos. Der Tumorbereich ist deutlich verkleinert, abgeflacht und leicht grau verfärbt. Zu diesem Zeitpunkt werden die kortisonhaltigen Augentropfen, die die Besitzer von „Lilly“ bereits fünf Tage vor dem Eingriff begonnen haben zu geben, nach und nach abgesetzt. Auch über sechs Jahre nach dem Eingriff zeigt sich kein erneutes Wachstum. Es ist jedoch zu beachten, das mit obiger, sanfter und sicherer Methode, statisch gesehen zwei von fünf Hunden im Laufe der Zeit nochmals gelasert werden müssen.

Fazit

Laserbehandlungen am Hundeauge können bei richtiger Indikation und Durchführung großen Erfolg haben. Im Gegensatz zu traditionellen Methoden kommen sie oftmals ohne die Eröffnung des Auges aus (nichtinvasiv) und sind meist nebenwirkungsärmer.

HUNDERUNDEN.DE
Den Beitrag finden Sie unter: http://hunderunden.de/aus-der-praxis/laser-tieraugenheilkunde

Lillys Auge vor dem Eingriff: Der obere Teil der Iris ist von 11 bis 1 Uhr von Tumorgewebe durchsetzt.

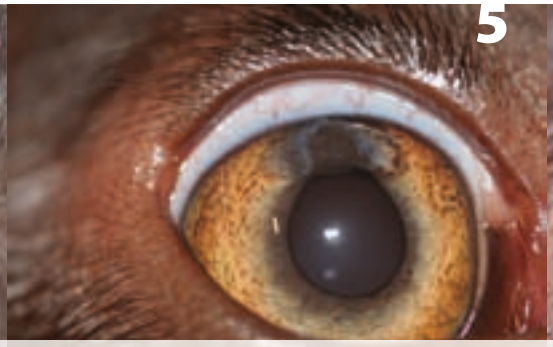

Sechs Wochen später: Der Tumor ist abgeflacht und gräulich verfärbt, das Auge reizlos und das Sehvermögen normal.

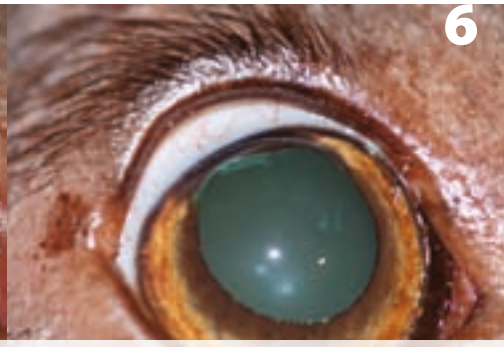

Nach secheinhalb Jahren: Leichte Verziehung der Pupille, vom Tumor ist nichts mehr zu sehen.

TONOMETRIE KANN DAS AUGENLICHT IHRES PATIENTEN RETTEN!

Vorteile der Tonometrie

Leitsymptom "Rotes Auge"

Bei Haustieren zeigen sich viele Augenprobleme als „rotes Auge". Der Augeninnendruck ist das wesentliche Maß für die Beurteilung des roten Auges und zur Abgrenzung der verschiedenen Erscheinungsformen. Zu hoher Druck, zu niedriger Druck oder ein signifikanter Unterschied zwischen den Augen kann das einzige klinische Zeichen einer schweren Augenerkrankung sein. Die Messung des Augeninnendrucks ist besonders wichtig, wenn ein rotes Auge bei einer Rasse beurteilt wird, die eine Veranlagung für ein Glaukom (grüner Star) hat.

Glaukom (Grüner Star)

Die Anzeichen eines Glaukoms können subtil sein und anderen Augenkrankheiten ähneln: vermehrtes Blinzeln, vorstehende Nickhaut, Rötungen, trübe Hornhaut, übermäßiger Tränenfluss, erweiterte Pupillen oder Sehstörungen. Ein Glaukom (erhöhter Augeninnendruck) ist sehr schmerzhaft, schädigt die Netzhaut und den Sehnerv irreversibel und führt zum Verlust der Sehkraft.

Uveitis

Ein verminderter Augeninnendruck ist einer der frühesten Hinweise auf eine Uveitis anterior. Die üblichen Anzeichen einer Uveitis sind starke Schmerzen in Verbindung mit einer deutlichen Rötung der sichtbaren Teile des Auges. Wie beim Glaukom kann eine Uveitis zu irreversibler Blindheit führen.

Im Falle eines Glaukoms oder einer Uveitis ist die Tonometrie von größter Bedeutung, um den Behandlungserfolg einzuschätzen oder um die Modifikation einer Therapie zu begründen.

Der Augeninnendruck sollte gemessen werden bei:

- *Jedem Augenuntersuchungspatienten*
- *Allen Patienten mit "Rotem Auge"*
- *Patienten mit trübem Auge*
- *Sehverlust/-einschränkung und Reflexstörung*
- *Jungen Patienten, zur Ermittlung von Referenzwerten*
- *Patienten, die älter als 6 – 7 Jahre sind*
- *Rassen, die eine Veranlagung für ein Glaukom haben*
- *Kopftrauma-Patienten*

Augeninnendruckbereiche

(unverbindliche Richtlinien)

	UVEITIS	NORMAL	GRENZFALL	GLAUKOM
Hund	< 10	**10 – 20**	20 – 25	> 25
Katze	< 10	**10 – 20**	20 – 25	> 25
Kaninchen	< 15	**15 – 25**	25 – 30	> 30
Pferd	< 15	**15 – 25**	25 – 30	> 30

Quelle: icare TONOVET MAGAZINE

Tonometrie, die Messung des Augeninnendrucks, ist eine der wichtigsten Untersuchungen in der veterinärmedizinischen Augenheilkunde.
Die Verwendung eines Tonometers als fester Bestandteil von Routineuntersuchungen des Auges kann einen erheblichen Unterschied bei der Rettung des Augenlichts Ihres Patienten bewirken.

Profitable Tonometrie

Tonometrie ohne Kostendruck

Eine genaue Augentonometrie ist in jeder Tierarztpraxis möglich. Moderne, digitale Tonometer sind zuverlässig, einfach zu bedienen und zudem rentabel. Bisher gingen viele Praktiker davon aus, dass die Investition in ein Tonometer keine Rendite ermöglicht. „Wenn ein Tonometer mehrere Tausend Euro kostet, wir es aber nur gelegentlich nutzen und die Gebühr pro Untersuchung nicht zu hoch sein darf, können wir es nicht bezahlen, geschweige denn Profit damit machen."

Glücklicherweise haben viele – auch kleine – Allgemeinpraxen das Gegenteil bewiesen. Sie bieten eine verbesserte Patientenversorgung und profitieren zudem von einer gesunden Kapitalrendite.

Amortisationsrechnung

Untersuchungen pro Woche	2			5			10			50		
Untersuchungsgebühr*	16,03	24,05	32,06	16,03	24,05	32,06	16,03	24,05	32,06	16,03	24,05	32,06
Untersuchungskosten	1,27 (Einmalprodukt)			1,27 (Einmalprodukt)			1,27 (Einmalprodukt)			1,27 (Einmalprodukt)		
Einnahmen pro Untersuchung	14,76	22,78	30,79	14,76	22,78	30,79	14,76	22,78	30,79	14,76	22,78	30,79
Untersuchungen pro Jahr	104			260			520			2.600		
Einnahmen pro Jahr	**1.535**	**2.369**	**3.202**	**3.837**	**5.922**	**8.005**	**7.675**	**11.845**	**16.010**	**38.376**	**59.228**	**80.054**
Investitionskosten	2.440 – 2.895			2.440 – 2.895			2.440 – 2.895			2.440 – 2.895		
Amortisationsdauer in Wochen ab	**83**	**54**	**40**	**33**	**21**	**16**	**17**	**11**	**8**	**3**	**2**	**2**

*Preise nach GOT (1-, 1,5-, 2-facher Satz)

Hunderassen mit Veranlagung für Glaukom

Afghane
Akita
Alaskan Malamute
Amerikanischer Cocker Spaniel
Amerikanischer Eskimo-Hund
Australian Cattle Dog
Basset Hound
Beagle
Bichon Frisé
Border Collie
Boston Terrier
Bouvier des Flandres
Bullmastiff
Cairn Terrier
Welsh Corgi
Chihuahua
Chow-Chow
Dackel
Dalmatiner
Dandie Dinmont Terrier
Elo
Englischer Cockerspaniel
Englischer Springer Spaniel
Entlebucher Sennenhund
Flat Coated Retriever
Foxterrier (alle Sorten)
Golden Retriever
Deutsche Dogge
Windhund
Irish Setter
Italienisches Windspiel
Labrador Retriever
Lakeland Terrier
Malteser
Manchester Terrier
Zwergpinscher
Neufundländer
Norfolk Terrier
Norwegischer Elchhund
Norwich Terrier
Pekinese
Petit Basset Griffon Vendéen
Pudel (alle Sorten)
Mops
Saluki
Samojede
Schnauzer (alle Sorten)
Scottish Terrier
Sealyham Terrier
Shar Pei
Shiba
Shih Tzu
Sibirischer Husky
Skye Terrier
Tantrahund
Tibetischer Terrier
Welsh Springer Spaniel
Welsh Terrier
West Highland White Terrier
Wolfsspitz

Katzenrassen mit Veranlagung für Glaukom

Perserkatze
Siamkatze
Hauskatze

Katzen leiden eher unter Sekundärglaukom, selten unter Primärglaukom.



Eickemeyer® Tonometrie Produktpalette

veterinary technology for life
Eickemeyer®

Mehr Informationen finden Sie unter
www.eickemeyer.de/ophtalmologie

TONOVET Plus
Art. Nr. 1736007

TONOVET
Art. Nr. 1736005

TONO-PEN AVIA® VET™
Art. Nr. 173600

TONO-PEN VET™
Art. Nr. 173560

KLIMAWANDEL FÖRDERT ZECKEN-POPULATION – UND INFEKTIONEN

Zecken sind weltweit verbreitet und gefürchtet, da sie auf Hund und Halter infektiöse Krankheiten übertragen können (Canine Vector-Borne Diseases – CVBD). Häufige von Zecken übertragene Erkrankungen beim Hund sind zum Beispiel Borreliose, Babesiose, Ehrlichiose und Anaplasmose. Unter anderem durch den Import von Hunden aus dem Ausland, vermehrte Reisetätigkeit und auch durch Klimaveränderungen verändern sich die hierzulande vorkommenden Zeckenpopulationen und mit ihnen die Infektionsrisiken.

Borreliose

Der Gemeine Holzbock (Ixodes ricinus), die bekannteste Schildzecken-Art, kann mehrere Arten der Bakteriumgattung Borrelia spp. übertragen und damit Borreliose verursachen.
Je nach Region sind hierzulande zwischen 5 und 35 Prozent der Zecken mit Borrelien befallen.

Babesiose

Die Babesiose ist vor allem durch den zunehmenden Import von Hunden aus süd- und osteuropäischen Ländern als sogenannte „Reisekrankheit" bekannt geworden. Eine Ansteckung erfolgt vor allem über die Buntzecke (Dermacentor reticulatus).
Diese Zeckenart hat sich in den letzten Jahrzehnten in mehreren Regionen, vor allem im Südosten Deutschlands, ausgebreitet. Endemisch ist D. reticulatus bereits vor allem im Breisgau, Baden-Württemberg und Bayern, aber auch in bestimmten Gebieten Berlins sowie Brandenburgs. Es sind auch bereits wiederholt jeweils dort erworbene Babesien-Infektionen beschrieben worden, allerdings gilt die Babesiose weiterhin in Deutschland nicht als endemisch, d. h. durchgehend verbreitet, vorkommend.

Ehrlichiose

Der Erreger der kaninen monozytären Ehrlichiose wird von der Braunen Hundezecke (Rhipicephalus sanguineus) übertragen. Diese Zecke stammt ursprünglich aus Afrika, mittlerweile ist sie jedoch in vielen Ländern Europas verbreitet. In den Mittelmeeranrainerstaaten kommt sie ganzjährig vor, aber auch nördlich der Alpen gelingt es der Zecke, ihren Lebenszyklus abzuschließen, wenn sie sich zum Beispiel mit ihrem Wirt in Innenräumen wie Zwingern oder beheizten Räumen aufhält.

Anaplasmose

Der Krankheitserreger Anaplasma phagocytophilum schädigt und zerstört die weißen Blutzellen. Überträger ist vor allem der Gemeine Holzbock (Ixodes ricinus), aber auch die Braune Hundezecke kann ihn beim Saugakt übertragen. Die Braune Hundezecke stammt ursprünglich aus Afrika und ist in Europa inzwischen überwiegend im Mittelmeerraum beheimatet. Besonders verbreitet ist sie im südlichen Frankreich. Meist wird sie als unerwünschtes Urlaubsmitbringsel eingeschleppt.

Frühsommer-Meningoenzephalitis (FSME)

Das Virus der Frühsommer-Meningoenzephalitis wird ebenfalls durch I. ricinus übertragen und kommt in Deutschland vor allem in südlichen Regionen, z. B. in Bayern, Baden-Württemberg oder Süd-Hessen vor. Vor wenigen Jahren wurden jedoch auch in Hannover Infektionen bei zwei Hunden beschrieben. Grundsätzlich erkranken Tiere deutlich weniger häufig und meist weniger schwer an dieser Virusinfektion. Es kann aber im Ausnahmefall zu schweren, sogar tödlichen Erkrankungen kommen.

Auswirkungen des Klimawandels auf die Zeckenpopulation

Schon länger beobachten Forscher eine über einen längeren Zeitraum des Jahres vorkommende Zeckenaktivität sowie eine Ausbreitung verschiedener Zeckenarten in nördlichere Gebiete und damit auch der CVBD. Ein Grund dafür ist die Erhöhung der Durchschnittstemperatur, die für häufigere Hitzeperioden und milde Winter sorgt. So werden Zecken im Winter weniger dezimiert, sie erobern neue Gebiete und können die Wirtssuche ohne Winterruhe kontinuierlich fortsetzen.

Über ESCCAP

*Das **E**uropean **S**cientific **C**ounsel **C**ompanion **A**nimal **P**arasites ist eine in Großbritannien eingetragene Vereinigung von europäischen Veterinärparasitologen. Inzwischen sind zwölf europäische Länder bei ESCCAP vertreten. In Deutschland ist ESCCAP ein eingetragener Verein. Ziel von ESCCAP ist es, fundierte Informationen zur Verfügung zu stellen, die helfen, Hunde und Katzen – aber auch den Menschen – vor einem Befall mit Parasiten und dessen Folgen zu schützen.*

Der gemeine Holzbock etwa konnte sich in den vergangenen zwei Jahrzehnten durch die Klimaerwärmung weiter nach Norden und in höhere Lagen ausbreiten. Damit steigt generell das Risiko für die Übertragung der von dieser Zeckenart übertragenen Krankheitserreger. Auch andere, wärmeliebende und trockenheitsverträgliche Schildzecken wie die Buntzecke und die Schafzecke (Dermacentor marginatus) und die von ihnen übertragenen Krankheiterreger / Infektionskrankheiten, wurden in den letzten 10 bis 15 Jahren in den wärmebegünstigten südwestlichen (z. B. oberrheinische Tiefebene) und nordöstlichen Teilen Deutschlands deutlich häufiger vorgefunden.

Höhere Temperaturen können bei Zecken zu einer später eintretenden Winterpause und einem früheren Aktivitätsbeginn (ab ca. 8 °C Lufttemperatur) führen. Steigende Temperaturen erhöhen zudem die Entwicklungsgeschwindigkeiten und verkürzen die Generationenfolge.

Für Aufsehen sorgte in diesem Zusammenhang im August 2018 ein Bericht der Universität Hohenheim, demzufolge in Deutschland die tropische Zeckenart Hyalomma nachgewiesen wurde. Vermutlich sind die Larven der Tiere über Zugvögel aus Südosteuropa oder Afrika nach Deutschland gekommen und konnten sich aufgrund des ungewöhnlichen Wetters auch hierzulande vollständig entwickeln. Zwischenzeitlich wurde von Experten sogar vermutet, dass einige Hyalomma-Stadien in Deutschland im letzten Jahr überwintert haben. Allerdings fehlen hierzu noch die wissenschaftlichen Belege.

Je nach Vorkommen kann die Hyalomma-Zecke gefährliche Viren und Bakterien in sich tragen: das Bhanja-, Togoto-, Dori- oder Batken-Virus beziehungsweise das Bakterium Coxiella burnetii. Südwesteuropäische und afrikanische Hyalomma können dagegen den Erreger des Fleckfiebers oder des Krim-Kongo Hämorrhagischen Fiebers (CCHF) übertragen. Einige der Erkrankungen können auch den Menschen betreffen. So kann z. B. CCHF auf einen Menschen übertragen werden, wenn er etwa mit rohem Fleisch oder Blut eines infizierten Tiers in Berührung kommt.

Prophylaxe wichtiger denn je: Tipps für Hundehalter

Die Bedeutung der CVBD hierzulande steigt also mit den geänderten hier vorherrschenden epidemiologischen Bedingungen. Umso wichtiger ist eine gute Prophylaxe. Das können Tierärzte Hundehaltern raten:

- *Zeckenprophylaxe: Meiden Sie Zecken-Risikogebiete, vor allem in der Hochsaison, und wenden Sie einen sachgerechten Zecken-Schutz an, den es als Spot-on, Spray, Tablette oder Halsband gibt. Vor Reisen, gerade ins Ausland, sollten Sie sich über das regionale Zeckenrisiko informieren, der ESCCAP-Reisetest bietet hierzu wertvolle Anhaltspunkte.*
- *Sofortiges Ablesen von Zecken: Hat sich eine Zecke an Ihrem Tier angeheftet, ist sie so schnell wie möglich mit einer Zeckenzange zu entfernen. Das verringert das Infektionsrisiko.*
- *Tägliche Untersuchung auf Zecken: Am besten untersuchen Halter ihr Tier nach jedem Spaziergang. Vor allem an weniger behaarten Körperstellen mit dünner Haut (z. B. an Ohrmuscheln oder in der Leistengegend) setzen sich die Parasiten häufig fest.*
- *Zecken haben ganzjährig Saison: Seien Sie auch im Winter wachsam.*
- *Immunprophylaxe: Es gibt gegenwärtig lediglich für wenige CVBDs einen Impfschutz. So stehen mehrere Borrelien-Impfstoffe zur Verfügung, durch die nachweislich die Vermehrung der Bakterien in der Haut, aber auch in Gelenken verhindert wird. Insbesondere vor Reisen in ein Endemiegebiet sollte, wenn möglich, eine Impfung gegen dort vorkommende CVBD in Betracht gezogen werden. Ob eine solche Impfung sinnvoll ist, muss im Einzelfall entschieden werden, z. B. anhand der Region, in der ein Hund lebt und ausgeführt wird. Grundsätzlich wird durch eine Impfung kein vollständiger Schutz erreicht. Gegen Babesien geimpfte Hunde beispielsweise können dennoch infiziert werden, erkranken aber weniger stark. Gegen Ehrlichiose gibt es keinen Impfstoff.*
- *Chemoprophylaxe: Gegen Babesien kommt auch der Einsatz eines Babesizids in Betracht, wenn sich ein Hund kurzzeitig (bis ca. vier Wochen) in einem Endemiegebiet aufhält. Auch diese Maßnahme schützt nicht vor einer Infektion, aber kann die Schwere der Erkrankung reduzieren.*

Tipps für die tierärztliche Praxis

Die durch die Vektoren übertragenen Erreger können schwere, zum Teil tödliche Erkrankungen verursachen, die in einigen Fällen auch auf den Menschen übertragbar sind. Detaillierte Informationen und Empfehlung des europäischen Expertenrats ESCCAP finden Sie kostenfrei auf www.esccap.de, darunter:

- *Bekämpfung von Ektoparasiten (Flöhe, Zecken, Läuse, Haarlinge, Sand- und Stechmücken) bei Hunden und Katzen*
  Deutsche Adaption der ESCCAP-Empfehlung Nr. 3, April 2009
- *Bekämpfung von durch Vektoren übertragenen Krankheiten bei Hunden und Katzen*
  Deutsche Adaption der ESCCAP-Empfehlung Nr. 5, April 2011

Autoren dieses Beitrages

Prof. Dr. Georg von Samson-Himmelstjerna, erster Vorsitzender ESCCAP Deutschland e.V.

Pascale Huber, Tierärztin und Chefredakteurin vetproduction GmbH, Köln.

Der Beitrag ist unter der Rubrik „Aus der Praxis" zu finden: http://hunderunden.de/aus-der-praxis/klimawandel-zecken

Prof. Dr. Georg von Samson-Himmelstjerna

Prof. Dr. Georg von Samson-Himmelstjerna ist Direktor des Instituts für Parasitologie und Tropenveterinärmedizin der tierärztlichen Fakultät der Freien Universität Berlin und erster Vorsitzender von ESCCAP Deutschland e. V.

Prof. Dr. Georg von Samson-Himmelstjerna
Robert-von-Ostertag-Straße 7-13
14163 Berlin
030 83862311
www.esccap.de
www.facebook.com/ESCCAPde

PRIMÄRGLAUKOM BEIM HUND: EINE SEHR SCHMERZHAFTE & ZUR ERBLINDUNG FÜHRENDE ERKRANKUNG

Vor einem knappen Jahr wurde die neunjährige Flat Coated Retriever-Hündin "Lassy" in unserer Augensprechstunde vorgestellt. Sie zeigte ein hochgradig schmerzhaftes linkes Auge. Dies zeigte sich bei ihr durch starkes Zukneifen und sehr schlechtes Allgemeinbefinden: sie hat seit einigen Tagen fast nur noch gelegen und auch schlechter gefressen. Sie wollte sich auch nicht mehr gerne am Kopf anfassen lassen. Das linke Auge zeigte eine starke Rötung der Bindehäute und eine komplette Eintrübung der Hornhaut (Abb. Nr. 1). Das rechte Auge erschien normal. Die Besitzer hatten den Eindruck, dass sie am linken Auge vom Sehen her eingeschränkt war.

Bei der Augenuntersuchung war die Befundung des inneren Auges am betroffenen Auge aufgrund der massiven Hornhauttrübung nicht möglich. Uns fiel auf, dass sich die Pupille am gesunden Auge nicht zusammenzog, wenn wir den Lichtstrahl in das kranke Auge hielten (dies sollte bei zwei gesunden Augen aber auf jeden Fall so sein). Der Augeninnendruck lag rechts bei 20 und links bei 92 mmHg. Dabei muss man wissen, dass ein Augeninndendruck bis 25 mmHg normal ist. Ein derart erhöter Augendruck verursacht große Schmerzen und spricht dafür, dass das Tier unter einem Glaukom (auch "grüner Star" genannt) leidet.

Ein Primärglaukom durch eine Goniodysgenesie ist eine schlimme (Erb-)erkrankung am Auge, die sehr schmerzhaft ist und fast immer zur Erblindung führt. Eine Gonioskopie sollte zur Vorsorge durchgeführt werden.

Aber wie entsteht denn überhaupt ein erhöhter Augeninnendruck?

Es ist wichtig, dass ein Gleichgewicht zwischen Produktion und Abfluss des Kammerwassers besteht. Dazu muss man den Prozess des Verlaufs des Kammerwasserflusses erklären. Wenn es v.a. beim Abfluss zu Problemen kommt, wie es bei Hunden oft der Fall ist, dann steigt der Augeninnendruck an. Das Kammerwasser wird am Ziliarkörper direkt hinter der Iris gebildet und fließt dann zwischen der Linse und der Iris durch die Pupille in die vordere Augenkammer. Über den sogenannten Kammerwinkel (zwischen der Hornhaut und der Iris gelegen) fließt das Kammerwasser über ein Trabekelmaschenwerk (ähnlich einem Höhlensystem, Abb. Nr. 2) über das venöse System in den Blutkreislauf.

Was sind die Ursachen für einen erhöhten Augeninnendruck? Es gibt leider sehr viele verschiedene Gründe, die den Augeninnendruck erhöhen können. Es gibt Primär- und Sekundärglaukome. Bei den Primärglaukomen liegt eine angeborene Veränderung im Kammerwinkel/Trabekelmaschenwerk vor (Punkt 4). Bei den Sekundärglaukomen liegt eine andere Ursache vor (Punkte 1-3).



Ursachen für einen erhöhten Augeninnendruck:

1. eine luxierte oder subluxierte, also verschobene Linse
2. eine mit der Linse verklebte Pupille
3. eine eingeblutete oder stark mit Entzündungszellen belegte Vorderkammer
4. Kammerwinkel (angeborener, oft sehr schlecht angelegter Kammerwinkel, der nur wenig bis keinen Durchfluss ermöglicht)
5. weitere Ursachen, wie z.B. Tumore

Augeninnendruck messen!

Es ist sehr wichtig, bei solch veränderten und schmerzhaften Augen, den Augeninnendruck zu messen - man untersucht und misst sowieso immer beide Augen. Des weiteren sollte eine gründliche Untersuchung des Kammerwinkels am gesunden Auge erfolgen, da die Erkrankung fast immer beidseitig auftritt. Um den Kammerwinkel zu beurteilen, ist eine Gonioskopie erforderlich. Diese Untersuchung erfolgt nach einer lokalen Betäubung der Hornhaut mit einem Kontaktglas (Gonioskopielinse). Dies ist meist nur am gesunden, nicht trüben Auge möglich und gibt einen Rückschluss auf die Veränderung am kranken Auge. Diese Untersuchung ist nicht schmerzhaft für die Tiere (Abb. Nr 3).

Die Gonioskopie wird auch im Rahmen der Zuchtvorsorgeuntersuchung auf erbliche Augenerkrankung durchgeführt, allerdings ist sie nur bei bestimmten Rassen verpflichtend.

Erbkrankheit Goniodysgenesie

Eine Erbkrankheit, eine sogenannte Goniodysgenesie, wird bei folgenden Rassen vermutet: Sibirian Husky, Entlebucher Sennenhund, Flat Coated Retriever, Basset, Samojede, American Cockerspaniel, Englischer Springer Spaniel, Magyar Viszla, Chow Chow, Elo, Bouvier, sowie deren Mischlinge und weitere Rassen.
Leider führt die Erkrankung, wenn es an einem Auge zu einem Glaukom gekommen ist, fast immer zur Erblindung beider Augen. Statistisch gesehen ist es so, dass das gesunde Auge ca. 18 Monate später erblindet, nachdem das eine Auge betroffen ist. Solange der Augeninnendruck erhöht ist, hat der Hund meist schlimme Kopfschmerzen.

Dr. Nina Müller

hat zunächst in Budapest und im Anschluss in Gießen Veterinärmedizin studiert und arbeitete danach in der Augenabteilung der Kleintierchirurgie der Universität Gießen. Mit Dr. Birgit Koerschgen eröffnete die Tierärztin im November 2001 die Spezialpraxis für Augenheilkunde. Beide besitzen die Zusatzbezeichnung und Weiterbildungsermächtigung für Augenheilkunde, sind zertifizierte Mitglieder des Dortmunder Kreises (DOK) und berechtigt, Zuchtuntersuchungen auf erbliche Augenerkrankungen durchzuführen. Seit Januar 2019 ist Frau Lea Bot auch Teilhaberin der Praxis. Die drei Chefinnen arbeiten zusammen Hand in Hand mit ihren beiden angestellten Tierärztinnen nur im Bereich der Augenheilkunde bei Kleintieren.

Tierärztliche Gemeinschaftspraxis für Augenheilkunde
Rudolf-Diesel-Straße 1
35415 Pohlheim
06403 972777
www.tieraugendoktor.de
www.tieraugendoktor.de

Ab dem Zeitpunkt der Feststellung der Erkrankung sollte das gesunde Auge vorbeugend getropft werden, um den Zeitpunkt der Erblindung hinauszuzögern. Bei der Goniodysgenesie gibt es verschiedene Ausprägungsgrade, milde Formen müssen nicht zwingend zu einem Glaukom führen. Regelmäßige Druckkontrollen sind hier wichtig.

Es gibt natürlich auch Medikamente, die den Augeninnendruck senken. Am besten wirken immer Augentropfen, die lokal eingetropft werden. Tabletten haben starke Nebenwirkungen und sind für die Erkrankung alleine nicht optimal. Diese können die Erkrankung aber nicht heilen, sondern nur den Zeitpunkt der Erblindung hinauszögern. Am Schluss resultiert meistens ein chirurgischer Eingriff. Dabei können die Besitzer zwischen Augen-erhaltenden Operationen (Laserbehandlung oder intraokulare Prothese, Abb. Nr. 4) sowie der Entfernung des Auges wählen (Abb. Nr. 5).

HUNDERUNDEN.DE
Den Beitrag finden Sie unter: http://hunderunden.de/aus-der-praxis/primaerglaukom-hund

LIDFEHLSTELLUNGEN BEIM HUND

SCHMERZEN UND SEHEINSCHRÄNKUNGEN FÜR „MURPHY“

Murphy, ein sieben Jahre alter Englischer Cocker Spaniel, wurde uns wegen immer wieder entzündeter Augen und eingeschränkter Sehfähigkeit vorgestellt. Bisher konnten die Entzündungen mittels lokaler Medikamentengabe verbessert werden, jedoch sorgte diese Therapie immer nur kurzzeitig für Linderung. Um „Murphys“ Problem zu verstehen, bedarf es einer kleinen Exkursion in die Anatomie des Hundeauges. Die Augenlider, bestehend aus Ober- und Unterlid, sind bewegliche, fein bemuskelte Hautfalten. Sie schmiegen sich der Augenoberfläche dicht an und bilden mit ihren freien Rändern die Lidspalte. Die Lider sind außen von einer zart behaarten Haut überzogen, die kleine Schweiß- und Talgdrüsen besitzt. Am Oberlid zeigen sich wimpernartige Haare. Die Innenfläche der Lider ist durch die Bindehaut ausgekleidet.

Intakte und funktionstüchtige Lidstrukturen schützen das Auge vor äußeren Einflüssen. Die Meibom-Drüsen sind spezielle Talgdrüsen am Lidrand, welche die fettig-ölige Fraktion der Tränenflüssigkeit bilden. Diese schützt vor zu schneller Verdunstung der Tränen und hält den Lidschlag über dem Auge geschmeidig. Ein Hund blinzelt durchschnittlich drei bis fünfmal in der Minute und verteilt damit den Tränenfilm über Hornhaut und Bindehaut. Neben der reinigenden Funktion trägt der Tränenfilm auch zur Ernährung der durchsichtigen, gefäßlosen Hornhaut bei. Aus diesen Gründen ist es für ein gesundes Auge unerlässlich, dass Ober- und Unterlid störungsfrei zusammen arbeiten können. Zu lange oder zu schlaffe Lider oder aber zu viel Haut im Bereich der Lider führen zu Fehlstellungen und Funktionsstörungen, welche mit starken Schmerzen und/oder Seheinschränkungen verbunden sind. Im schlimmsten Fall kann sogar der Verlust des Auges drohen.

Lidfehlstellungen beim Hund

Häufige Lidfehlstellungen sind ein eingerolltes Lid (Entropium) oder ein ausgerolltes Lid (Ektropium). Beim Entropium führt der ständige Reiz der Fellhaare (Trichiasis) zur Irritation der Hornhaut. Als Folge treten chronische Defekte und starke Schmerzhaftigkeit auf (Blinzeln, Juckreiz, Tränenfluss, Trübung des Auges). Beim Ektropium ist der Verschluss des Auges durch die Lider unvollständig und führt so zu einem ständigen Reiz der Bindehaut mit chronischer Entzündung und oft zu trockener Hornhaut. Neben diesen beiden häufigen Formen gibt es auch die zu lange Lidspalte (Makroblepharon) oder Kombinationen aus allen Formen. Fehlstellungen sind in der Regel vererbt, seltener verletzungsbedingt erworben. Meistens sind sie jedoch nicht

Fehlstellungen der Lider sollten nicht unterschätzt werden, denn sie führen immer zu Reizungen, Irritationen und in den meisten Fällen auch zu Schmerzen für unsere vierbeinigen Freunde. Deshalb sollte man bei Verdacht den Hund immer untersuchen und sich dann beraten lassen, welche Behandlung im betreffenden Fall optimal ist, denn jede Lidfehlstellung ist so individuell wie der Patient an sich und sollte nicht nach „Schema F“ operiert werden.

unbedingt angeboren, sondern entstehen im Laufe des Lebens. Häufig passiert das in den ersten beiden Lebensjahren, in einigen Fällen jedoch auch im mittleren Lebensalter, wie der Fall von „Murphy“ zeigt.

Schmerzhaftigkeit des rechten Auges

„Murphy“ zeigte bei der eingehenden Augenuntersuchung eine deutliche Schmerzhaftigkeit des rechten Auges mit starkem Kneifen, Tränenfluss und schleimigem Ausfluss (Exsudation). Das linke Auge zeigte ebenfalls eine schleimige Exsudation, war jedoch weniger schmerzhaft. Das Sehvermögen war zum Zeitpunkt der Untersuchung eingeschränkt, da „Murphy“ nicht in der Lage war, seine Augen normal zu öffnen. Die Ursache für diese Symptome ist eine multifaktorielle Lidfehlstellung bei „Murphy“. Beide Augen wiesen eine zu große Lidspalte (Makroblepharon) auf. Dadurch ergaben sich zum einen ein ungenügender Lidschluss mit hängenden Unterlidern und chronischer Reizung der Bindehaut und der Hornhaut. Zum anderen waren die Oberlider beidseits aufgrund einer fortgeschrittenen Bindegewebsschwäche auf beiden Seiten hängend und rechts zudem eingerollt. Dies führte rechts zu einer massiven Reizung der Hornhaut durch die Fellhaare (Trichiasisreizung, Abb. 1) mit einem sehr schmerzhaften Defekt in der Hornhaut (Ulkus korneae, Abb. 2). Diese Form des eingerollten oder hängenden Oberlides entsteht durch eine altersbedingte erworbene Bindegewebsschwäche.

Behandlung

Die Erstbehandlung von „Murphy“ beinhaltete die Gabe von antibiotischen und pflegenden Augentropfen bis zum zeitnah vereinbarten Operationstermin zur Korrektur der Lidfehlstellungen. An beiden Augen sollte sowohl das Ober- als auch das Unterlid „gerichtet“ werden. Die Unterlider wurden jeweils mittels einer keilförmigen Exzision gekürzt und die entstandene Wunde mit einer speziellen Nahttechnik (8er Naht) verschlossen, sodass als Ergebnis ein glatter, gut anliegender Unterlidrand entstand. Die Oberlider wurden mittels einer speziell für diese Erkrankung entwickelten Methode (Entropiumoperation nach Stades) chirurgisch behandelt. Hierbei bleibt nach Entfernen des überschüssigen Gewebes und der wimpernartigen Haare am Oberlid ein Teil der Wunde offen, um dann „sekundär“, d.h. etwas später als das Unterlid, zu verheilen.

Diese Operationsmethode verstärkt zum einen den gewünschten Lifting-Effekt und zum anderen verhindert es bei fortschreitender Bindegewebsschwäche (was mit fortschreitendem Alter durchaus vorkommen kann) eine erneute Reizung des Auges durch die wimpernartigen Haare (Abb. 3).

Da die Fehlstellung an „Murphys“ Augen nicht symmetrisch gleich stark ausgeprägt war, wurde an jedem Auge nur genau so viel Gewebe wie nötig entfernt, um eine optimale Lidstellung zu erreichen. Hierfür ist es absolut notwendig, die Lider des Patienten in wachem Zustand genauestens zu beurteilen, da die Haut, sobald der Patient einmal schläft, weiter erschlafft und eine korrekte Beurteilung nicht mehr möglich ist. Die Wundränder des Hornhautdefekts des rechten Auges wurden unter zusätzlicher örtlicher Betäubung aufgefrischt (Abrasio korneae), um ein Abheilen zu beschleunigen.

„Murphy“ bekam nach der Operation in den ersten 14 Tagen weiterhin Augensalben und -tropfen, damit der Hornhautdefekt abheilen konnte. Zusätzlich erhielt er für einige Tage antibiotische und entzündungshemmende Tabletten, um Infektionen zu vermeiden und den Wundschmerz zu mindern. Vorsichtshalber wurde ihm in den ersten Tagen auch ein Kratzschutz in Form eines Halskragens verpasst. Nach 14 Tagen waren die Wunden gut verheilt und die Fäden konnten gezogen werden (Abb. 4 und 5). Das Ergebnis vom Lidlifting: „Murphy“ kann beide Augen wieder gut öffnen, normal schließen, ist schmerzfrei und hat endlich wieder den vollen Durchblick (Abb. 6).

Anja Sophie Bitsch

Nach Ausbildung zur Tiermedizinischen Fachangestellten hat Anja Sophie Bitsch Veterinärmedizin an der Justus-Liebig-Universität Gießen studiert, sowie an der Augenklinik der Universitätsmedizin der Johannes Gutenberg-Universität Mainz und der Justus-Liebig-Universität Gießen promoviert. Seit 2016 arbeitet die Tierärztin in der Tieraugenpraxis Dr. Lohmann. Anja Sophie Bitsch ist Mitglied der FVO (Fortbildungsgemeinschaft Veterinärophthalmologie) und der DVG (Deutsche Veterinärmedizinische Gesellschaft).

Tierärztliche Praxis für Augenheilkunde Dr. Birgit Lohmann
Buchschlager Allee 8
63303 Dreieich
06103 8701485
www.tieraugenpraxis.de

HUNDERUNDEN.DE
Den Beitrag finden Sie unter: http://hunderunden.de/aus-der-praxis/lidfehlstellungen-hund

TÄGLICH HUND!

Für alles Erdenkliche gibt es inzwischen einen eigenen Tag. Bei einigen weiß man gar nicht, von wem sie in die Welt gesetzt wurden. Der Welttag des Hundes ist so ein Beispiel. Dieser ist am 10. Oktober und es gibt tatsächlich keinen Nachweis, wer ihn dort hingesetzt hat. Das ist beim Jahr des Hundes anders. Das stammt aus China – wo nicht erst heutzutage vieles herkommt. Es ist Anfang diesen Jahres zu Ende gegangen und da es auch in China zwölf Tierkreiszeichen gibt, die allerdings jährlich wechseln, werden wir auf das nächste Jahr des Hundes lange warten müssen.

Da hat es ein Tag des Hundes besser. Der kann in jedem Jahr stattfinden. Und das ist in Deutschland so seit 2010, wo er auf Initiative des Verbandes für das Deutsche Hundewesen (VDH) geschaffen wurde und seitdem mit großem Engagement von den Menschen in seinen Mitgliedsvereinen getragen wird. Damit er nicht nur als Tag im Kalender steht, wird er für ein Aktionswochenende Anfang Juni genutzt und über ganz Deutschland verteilt sind es die Hundevereine – und zunehmend auch Tierarztpraxen – die dann den Hund in den Mittelpunkt stellen. Das Angebot reicht vom Tag der Offenen Tür bei Hundesportlern bis zu Vorträgen in Praxen.

„Wir brauchen die Tage des Hundes. Das ganze Jahr. Auch im Jahr des Schweines, das im chinesischen Kalender das Jahr des Hundes abgelöst hat."

Prominente Botschafter

Und um Aufmerksamkeit auf diesen besonderen Tag für und mit dem Hund zu lenken, werden jährlich prominente Hundehalter als Botschafter ernannt. In diesem Jahr ist es Leonard Lansink – der Wilsberg aus der gleichnamigen Krimireihe im Fernsehen. Privat ist er mit dem Labrador Arthur, auch Atze gerufen, und der Beagle-Mix-Hündin Holly, die aus dem Tierheim kommt, unterwegs. Er sagt: „Hunde gehören einfach zum Dasein dazu. Es war eine wichtige kulturelle Leistung der damaligen Menschen und auch der damaligen Wolfshunde, sich zusammen zu tun." Damit wird auf den Punkt gebracht: Hunde spielen in unserer Gesellschaft eine wichtige Rolle. In einer über viele zehntausend Jahre andauernden gegenseitigen Beeinflussung haben Mensch und Hund von- und miteinander gelernt. Wenn am Beginn die Domestikation des Wolfes stand, ist daraus eine Ko-

Botschafter des „Tag des Hundes": Leonard Lansink mit Ehefrau Maren nebst Hunden auf Norderney.



Der „Tag des Hundes" bietet an über 300 Orten in Deutschland Gelegenheit zu Information und Austausch.

Prominente Botschafterin aus dem Jahr 2010: die Moderatorin Nina Ruge.

Evolution geworden, wie sie die Wiener Ethologen Schleidt und Shalter vorgestellt haben. Menschen und Wölfe konnten durchaus Gemeinsames aneinander entdecken. Beide lebten in Gruppen. Dennoch gab und gibt es unterschiedlichen sozialen Kompetenzen. Ein Schlüssel zum Erfolg der Wolfsartigen war die Kooperation der Einzeltiere, die über die Familienbindung hinausgeht und die das gemeinsame Handeln in den Vordergrund stellt. Da lässt sich für uns Menschen, die auch gerne mal „wegbeißen", etwas lernen.
Vielleicht sind deshalb Hunde so beliebt. Selbst bei Nichthundehaltern, wie zahlreiche Studien belegen. Deutlich über 80 Prozent aus dieser Gruppe schreiben dem Hund – nicht jedoch dessen Halter! – überwiegend positive Eigenschaften zu. Angeführt werden dabei seine Aufgaben als Rettungs-, Dienst- oder als Behindertenbegleithund. Auch wird anerkannt, dass sie wichtig für Kinder sind, die Gesundheit ihrer Besitzer fördern oder älteren Menschen helfen, weiter am sozialen Leben teilzunehmen. Dies alles sind sehr sachliche und triftige Argumente, die auch jeder Hundehalter uneingeschränkt bestätigen wird.
Werden aber Hundehalter gefragt, warum sie sich für ein Leben mit Hund entschieden haben, geben deutlich mehr als 90 Prozent der befragten Hundebesitzer an: „Ich mag Hunde einfach!" Das ist Emotion pur und so prallen dann bei Nichthundehaltern und Hundehaltern Gegensätze und verschiedene Interessen aufeinander, die nicht immer miteinander vereinbar scheinen. Emotionen können auch „im Weg" stehen. Hunde brauchen kompetente Züchter, eine kluge Sozialisation und konsequente Erziehung, damit sie ihre positiven Eigenschaften entfalten können. Sind diese Voraussetzungen gegeben, beeinflusst ein Zusammenleben mit Hunden gerade auch die Entwicklung von Kindern positiv und sie stellen so einen enormen und unverzichtbaren Gewinn dar.

Der Tag des Hundes bietet an über 300 Orten in Deutschland Menschen mit und ohne Hund Gelegenheit, einander zu begegnen, die Bedürfnisse des anderen kennenzulernen und auf Vorbehalte oder auch Ängste einzugehen, diese zu respektieren und Rücksicht darauf zu nehmen. Für uns „Hundemenschen" ist es aber auch die Chance zu zeigen, warum wir Hunde einfach mögen müssen. Es geht gar nicht anders. Auch wenn uns alle besonderes Können im Hundesport oder spektakuläre Leistungen der Dienst- und Rettungshunde faszinieren, sind es doch die ganz alltäglichen, die kleinen Dinge im Zusammenleben mit Hunden, die unsere Gefährten für uns so wichtig machen.

Verband für das Deutsche Hundewesen

Der VDH ist die führende Interessensvertretung aller Hundehalter in Deutschland – die erste Adresse rund um das Leben mit Hund, dem Hundesport und die Hundezucht. Als Dachorganisation für 175 Mitgliedsvereine repräsentiert der VDH heute mehr als 650.000 Mitglieder.

Udo Kopernik, Öffentlichkeitsarbeit und VDH-Akademie
Verband für das Deutsche Hundewesen
Westfalendamm 174 | 44141 Dortmund
0231 565000
www.vdh.de
www.facebook.com/vdhde
www.instagram.com/tagdeshundes

Familienhunde leisten eine ganz wichtige Arbeit

Denn die wahren Helden finden wir in unserem Alltag. Es sind die Familienhunde, die ganz wichtige Arbeit leisten: sie führen Menschen aus der Isolation, schaffen Kontakte, sind wichtig für die soziale Kompetenz von Kindern und Erwachsenen und schaffen, was unzählige Ermahnungen des Hausarztes und Empfehlungen in Ratgebern nicht gelingt – sie machen Menschen Beine und unterstützen uns dabei, die sehr bedeutenden Unterschiede zwischen Lebensstandard und Lebensqualität wieder zu entdecken.

Tag des Hundes auch im Jahr des Schweines

Deshalb brauchen wir die Tage des Hundes. Das ganze Jahr. Auch im Jahr des Schweines, das im chinesischen Kalender das Jahr des Hundes abgelöst hat.

HUNDERUNDEN.DE
Den Beitrag finden Sie unter: http://hunderunden.de/artikel/vdh-tagdeshundes

Bettina Böttinger wurde 2015 geehrt für ihre außerordentlich positive Einstellung zum Leben mit Hund.

Jeder Verein kann zum „Tag des Hundes" nach seinen Möglichkeiten Aktionen zum Thema durchführen.

Jessica Libbertz mit „Leihhund" Pepples bei ihrer Ernennung zur Botschafterin des Hundes 2016.

CALL FOR PAPERS

#6 - WELPEN / JUNGHUNDE – ET: 1.10. – REDAKTIONSSCHLUSS: 20.8.
#7 – SCHMERZMANAGEMENT – ET: 1.12. – REDAKTIONSSCHLUSS: 20.10.

Das Ziel vom Hunderunden-Team ist es, die Arbeit der Tierärzte zu promoten und die Möglichkeiten, die die moderne Tiermedizin bietet, Tierhaltern auf verständliche Form nahe zu bringen. Basis ist das Onlineportal ***Hunderunden.de*** *- hier werden die Beiträge aus der Tierarztpraxis veröffentlicht. Parallel erscheint die Zeitschrift Hunderunden.PRINT sechs Mal im Jahr (derzeit in einer Auflage von 12.000 Exemplaren). Zielgruppe sind Tierärztinnen und Tierärzte.*

Print & Online

*Die Tierärzte/innen schreiben für Hundehalter verständliche Artikel, die größtenteils an konkreten Hunde-Praxis-Fällen aufgehängt sind. Diese Beiträge werden dann sowohl in der Zeitschrift (**Hunderunden.PRINT**) als auch online (**Hunderunden.de**) veröffentlicht und darüber hinaus auf Facebook, Twitter & Instagram gepostet. Die Artikel werden außerdem noch regional (im Umkreis von 50 km um die Praxis/Klinik) beworben, so dass neue Kunden gewonnen werden können.*

Call for papers ...

*Wir freuen uns sehr, wenn auch Sie einen Hunde-Praxis-Fall schreiben würden. Ein Beitrag sollte **ca. 5000 Zeichen** umfassen und mit **fünf bis sechs** Fotos bebildert sein. Wichtig darüber hinaus ist die Kurzvita des Autors bzw. der Autorin nebst **Portraitfoto** und Adressdaten der Praxis/Klinik.*

*#6 - **Welpen / Junghunde** – Erscheinen: 1.10.*
Redaktionsschluss: 20.8.

*#7 – **Schmerzmanagement** – Erscheinen: 1.12.*
Redaktionsschluss: 20.10.

Wenn Sie Fragen und/oder Ideen haben, scheuen Sie nicht, Kontakt aufzunehmen:
T: 0221/3049887 – M: 0171/3623990 – moll@hunderunden.de

https://www.facebook.com/DeineHunderunden/
https://www.instagram.com/hunderunden.de/
https://twitter.com/hunderunden

Die Erleuchtung

NEU! Ophtorescein® 5 mg/ml EDO

Augentropfen, Lösung für Hunde und Katzen

Für die ophthalmologische Diagnostik

- Einzige Fluorescein-Augentropfen mit Veterinärzulassung
  - ➜ Nachweis und Überwachung von Hornhautläsionen
  - ➜ Prüfung von Tränenkanälen und Tränenfilm
- Hygienische Einzeldosenbehältnisse (EDO) à 0,5 ml

Ophtorescein® 5 mg/ml EDO - Augentropfen für Hunde und Katzen, Lösung im Einzeldosenbehältnis. Fluorescein; 1 ml enthält: *Wirkstoff:* Fluorescein-Natrium 5,67 mg (entspr. Fluorescein 5 mg). **Anwendungsgebiete:** *Hund, Katze:* Zum Nachweis und zur Überwachung von Hornhautläsionen (Visualisierung von Hornhautulzera). Zur Überprüfung der Durchgängigkeit der Tränenkanäle. Zur Überprüfung des Tränenfilms auf dem Auge. **Gegenanzeigen:** Keine bekannt. Falls Sie Nebenwirkungen, insbesondere solche, die nicht in der Packungsbeilage aufgeführt sind, bei Ihrem Tier feststellen, oder falls Sie vermuten, dass das Tierarzneimittel nicht gewirkt hat, teilen Sie dies bitte Ihrem Tierarzt oder Apotheker mit. **Darreichungsform und Inhalt:** Einzeldosisbehältnis (EDO) aus LDPE (LD-Polyethylen). Jeweils 5 EDO pro Streifen, verpackt in PETP/ALU/PE-Foliensachets. 20 x 0,5 ml EDO. **Wartezeit:** Nicht zutreffend. Arzneimittel unzugänglich für Kinder aufbewahren. Verschreibungspflichtig! Vor Licht geschützt im Umkarton aufbewahren. Enthält keine Konservierungsmittel, deshalb nur für einen einmaligen Gebrauch bestimmt. Nach dem Einträufeln der Lösung in das Auge soll das angebrochene Einzeldosisbehältnis nicht weiterverwendet werden. Anbruch verwerfen! Das Arzneimittel nach Ablauf des auf Behältnis und Faltschachtel angegebenen Verfalldatums nicht mehr anwenden. **Pharmazeutischer Unternehmer:** CP-Pharma Handelsges. mbH, 31303 Burgdorf

cp-pharma®
www.cp-pharma.de

MAJA (4 MONATE), VERDAUUNGSSTÖRUNG

seit fünf Wochen eine
verbesserte Darmflora dank
YOUNG PACK SENSITIVE

Als **MINI, MIDI** und **MAXI** erhältlich

Getreidefreies Alleinfuttermittel
für Welpen und Junghunde –
exklusiv beim Tierarzt.

www.vet-concept.com

VET-CONCEPT
Gute Nahrung für Vierbeiner