#HUNDERUNDEN

© Alexander von Schlieffen

#hunderunden #kardiologie #tfa
#esccap #tierarzt #vetconcept
#veterinärmedizin #bpt-intensiv

FEB | MRZ 19

#2

27. bpt-Intensivfortbildung Kleintierpraxis
21. bis 24. Februar 2019, Bielefeld
www.bpt-intensiv.de

Kleinsäuger

GLÜCKSKIND DES JAHRES

Liebe Leserinnen & Leser,

zum zweiten Mal erscheint nun die Printausgabe der „Hunderunden“. Auf dem Titelbild sehen Sie das Portrait meines Hundes „Pepples“, ohne den es dieses Projekt gar nicht gäbe. Angefangen hatten die ersten nicht öffentlichen Hunderunden mit meinen damals pubertierenden Kindern, die zu Hause meist sehr wortkarg auf meine Fragen antworteten. Bei den Gassirunden mit unserem Hund jedoch plapperten die beiden wie Wasserfälle. Es folgte ein Buch mit den schönsten ***„24 Hunderunden in und um Köln“*** *(Bachem Verlag, Köln) und der Start Ende 2015 mit dem Portal.*

*Pepples wurde übrigens von dem in der Hauptstadt lebenden Maler und Astrologen Alexander Graf von Schlieffen gemalt. Auf der Hunderunde mit seinem Hund „Peppino“ um und auf dem zugefrorenen Schlachtensee in Berlin-Dahlem hat er erzählt, was ihn bewegt und antreibt. Das alles kann man im Artikel „Mit Pilz, Stern und Gitarre“ lesen (**http://hunderunden.de/hunderunden-mit/alexander-schlieffen**). Der international angesehene Astrologe hat darüber hinaus auch einen Blick in die Sterne gewagt und erklärt, dass „2019 das Jahr des Schützen“ und ich „in fast allen Belangen das Glückskind des Jahres“ sei. Darüber hinaus sagt er, dass ich eine tiefe emotionale Beteiligung an meinem Vorhaben brauche, damit dieses von Erfolg gekrönt sein wird.*

Da es sich bei den „Hunderunden“ absolut um mein Herzensprojekt handelt, werde ich dieses mit aller Überzeugungskraft, einer ordentlichen Portion Glück im Rücken und der Unterstützung vieler, vieler Helfer weiter entwickeln. Vielleicht ja auch mit Ihnen.

Ich wünsche uns allen ein spannendes 2019 und Ihnen jetzt erst einmal viel Freude beim Lesen dieser Hunderunden-Ausgabe.

Ihr Andreas Moll

| IMPRESSUM

Hunderunden.PRINT
ein Medium von
mollmedia . Verlagsagentur
Andreas Moll
Alteburger Straße 18
50678 Köln
www.mollmedia.de

Redaktionsleitung
Andreas Moll
0221 3049887
0171 3623990
moll@hunderunden.de
www.hunderunden.de

Titelbild
Alexander Graf von Schlieffen, Berlin

Lektorat
Ina Strohmeyer, Köln

Anzeigenverkauf
Andreas Moll
www.mollmedia.de

Layout, Gestaltung & Satz
Heike Kaminsky, Konstanz
www.heike-kaminsky.de

Druck
Kohlhammer Druckerei GmbH & Co. KG, Stuttgart
www.kohlhammerdruck.de

Autorenrichtlinien
Die Autorenrichtlinien können bei der Redaktion angefordert werden.

Hunderunden.PRINT erscheint 6-mal jährlich.
Herausgeber und Verfasser übernehmen keinerlei Verantwortung oder Gewährleistung für die Vollständigkeit, Richtigkeit und Aktualität der in dieser Publikation dargestellten Inhalte.

http://hunderunden.de/aus-der-praxis
https://www.facebook.com/DeineHunderunden/
https://plus.google.m/+HunderundenNeueWegegehen
https://www.instagram.com/hunderunden.de/
https://twitter.com/hunderunden

PDA BEIM HUND –

"WENN DIE LOKOMOTIVE IM HERZEN RAUSCHT"

Ich berichte über den persistierende Ductus arteriosus botalli (PDA) bei Schäferhund Rike. In dem warmen Sommer 2018 ist die siebenjährige Schäferhund-Mischlingshündin "Rike" mit Wärmelabilität und Kurzatmigkeit aufgefallen. Zum Herbst und Winter besserte sich die Symptomatik mit fallenden Temperaturen - anders als erwartet - jedoch nicht. Beim Haustierarzt wurde ein Herzgeräusch festgestellt und aus diesem Anlass ein Röntgenbild des Brustkorbs angefertigt. Der Befund bestätigte die Befürchtung: der Herzschatten war viel zu groß. Eine weiterführende Abklärung wurde empfohlen, und so kam die Hündin zur Vorstellung in meine Praxis für Tierkardiologie.

Herzuntersuchung

Neben der Auskultation und dem Röntgen stehen dem Veterinärkardiologen die gleichen Untersuchungsmethoden zur Verfügung wie sie auch in der Humanmedizin Anwendung finden: das Elektrokardiogramm erlaubt wie beim Menschen eine Rhythmus- und Frequenzanalyse, die Blutdruckmessung ist ungleich schwieriger als in der Humanmedizin und spielt bei Katzen eine größere Rolle als beim Hund. Das Fundament der Kardiologie ist die Herzultraschalluntersuchung, die den Sitz und die Charakterisierung der Krankheit erlaubt sowie eine Schweregradbestimmung. Zur anatomischen Darstellung werden ein- und zweidimensionale Methoden genutzt, auch 3D- und 4D-Methoden sind in spezialisierten Einrichtungen zu finden. Die Blutflussdarstellung erfolgt mit verschiedenen Dopplermethoden, die viele Hundebesitzerinnen auch aus Schwangerschaftsuntersuchungen kennen. Neuere Methoden zur Herzmuskeluntersuchung sind die Speckle Tracking- und Gewebedopplermethoden.

Bei Rikes Abhöruntersuchung fiel bereits auf, dass das Herzgeräusch für einen siebenjährigen Hund eher ungewöhnlich war. Das Herzgeräusch über den Gefäßen Hauptschlagader und Lungenarterie im vorderen Brustabschnitt hörte sich an wie eine fahrende Dampflokomotive: ein kontinuierliches Herzgeräusch, das zudem zu einem tastbaren Schwirren an der seitlichen Brustwand führte. Diese Art Geräusch ist typisch bei einer Shuntmissbildung, dem Ductus arteriosus botalli. Im hinteren Brustkorbabschnitt war ein systolisches Geräusch zu hören, wie es auch bei erworbenen Klappenerkrankungen auftritt. Diese Kombination ist nicht ungewöhnlich, folgt letzterer Befund oft auf ersteren. Ungewöhnlich ist das späte Alter, in dem der angeborene Fehler zur Vorstellung und Diagnose kommt. In der Humanmedizin ist es allerdings auch nicht ungewöhnlich, dass bei Rentnern angeborene Herzfehler festgestellt werden, weil die Untersuchungsmethoden zu ihrer Kindheit nicht verfügbar waren. Auch hier werden selbst asymptomatische Fehler behandelt, wenn sie ein prognostischer Risikofaktor für andere Erkrankungen sind (Vorhofscheidewanddefekte für Schlaganfälle beispielsweise).

Rike wurde einer modernen Echokardiographieuntersuchung nach nationalem und internationalem Standard unterzogen. Zusätzlich wurde eine 3D/4D-Bildbetrachtung vorgenommen und ihre Herzmuskelleistung via Speckle Tracking untersucht. Die Untersuchung bestätigte eine offene Verbindung zwischen Aorta und Pulmonalrterie, die sich bei der Geburt hätte schließen müssen. Durch die Volumen- und Drucküberladung kam es zu einer Linksherzbelastung, die zu einer deutlichen Vergrößerung der linken Kammer geführt hatte. Infolge der Kammervergrößerung wurde die linke Vorkammer-Kammerklappe undicht das Blut floss zunehmend Richtung Lunge zurück, was das Stauungsrisiko weiter steigerte. Typischerweise erhöhte sich der Aortendruck, ohne dass

"Nach meiner Erfahrung sind insbesondere Schäfer- und Hütehunde und deren Mischlinge Überlebenskünstler beim PDA."

anatomische Anzeichen einer Stenose festzustellen waren. In der Pulmonalarterie war im Farbdoppler ein chaotisch-turbulentes Signal zu sehen, während die Ductusampulle laminar blieb. Im EKG zeigten sich bereits verlängerte Überleitungszeiten im Kammerkomplex QRS und eine Senkung des ST-Segmentes, als Zeichen einer Hypoxie des Herzmuskels.

PDA: persisitierender Ductus arteriosus botalli

Der persistierende Ductus arteriosus botalli zählt zu den drei häufigsten angeborenen Missbildungen beim Hund, nach den Gefäßklappenstenosen. Ursache ist eine komplizierte Genetik, die zu einem verminderten muskulären Wuchs in dem embryologisch offenen Gefäß führt. Postnatal unterbleibt der Verschluss dieses Gefäßganges. Weibliche Tiere sind tendentiell stärker betroffen. Je nach Ductusgröße kommt es rasch sekundär zu einer Herzvergrößerung und Symptomen wie Leistungsschwäche, vermindertem Wachstum und Atemnot. Sehr viele Patienten sterben ohne Eingriff bereits etwa ein Jahr nach Diagnosestellung. Kleinlumige Ductus können ein längeres Überleben ermöglichen. Nach Erfahrung des Autors sind insbesondere Schäfer-/Hütehunde und deren Mischlinge Überlebenskünstler beim PDA. So auch Rike, bei der es immerhin sieben Jahre gedauert hat, bis die Diagnose gestellt wurde.

Therapeutische Hilfe beim PDA

Früher wurden Welpen/junge Hunde mit PDA operativ nach Thorakotomie durch Ligaturen des Gefäßganges verschlossen. Heute wird der Brustkorb nicht mehr operativ eröffnet, sondern viel eleganter ein Katheter in das Herz vorgeschoben, der mit einer Drahtspirale oder einer Klemmtechnik den blutführenden Gang verschließt. Die Patienten haben eine gute Prognose. Schwieriger wird es bei Patienten mit eingetretener Herzinsuffizienz. Diese muss mit Medikamenten begleitet werden, und die Prognose richtet sich nach der erreichten Druck- und Volumensenkung. Auch nach einem Eingriff muss in diesen Fällen oft eine Arzneitherapie fortgesetzt werden. Die Grundlage zur Verkleinerung des Herzens ist mit dem Verschluss des Ductus geschaffen.
Rike nimmt ein modernes Kombinationspräparat aus einem ACE-Hemmer (Benazepril) und einem Inodilator (Pimobendan) sowie ein Diuretikum (Torasemid) ein, um stabilisiert zu werden. Die Entscheidung für die Intervention steht an, dennoch sind Rikes Chancen leider nicht die allerbesten. Die Krankheit ist über die Jahre trotz der Progression bemerkenswert gut kompensiert worden und hat dann ihren Zustand typischerweise rasch verschlechtert.

Dr. Ralf Tobias

hat Veterinärmedizin an der TiHo Hannover studiert und dort auch promoviert. Seit 1995 ist er Fachtierarzt für Kleintiere. Der Tierarzt ist Autor und Herausgeber des Standartwerkew "Atlas und Lehrbuch der Ultraschalldiagnostik". Seit 1997 leitet er die Tierärztliche Praxis für Kardiologie und Ultraschalldiagnostik in Hannover. Bis 2014 war er Vorsitzender der AG Kardiologie der DVG und Vorstandsmitglied des Collegium Cardiologicum e.V. Als Experte zum Thema Herzkrankheiten, Atemwegserkrankungen und Epilepsie bei Hund und Katze tritt er in Rundfunk- und TV-Sendungen auf. Darüber hinaus unterstützt er den internationalen Artenschutz, insbesondere die vom Aussterben bedrohten Geparde in Afrika.

Dr. Ralf Tobias
Schwerpunktpraxis für Kardiologie und bildgebende Diagnostik
Mainzer Str. 5 | 30173 Hannover
0511 830608
www.kardio-vet.de



Fazit

Angeborene Herzmissbildungen können ihre Konsequenzen bei manchen Patienten erst nach einigen Jahren zeigen. Je früher ein verdächtiger Patient einer speziellen kardiologischen Untersuchung zugeführt wird, umso besser kann ihm geholfen werden. Tierbesitzer sollten beim Streicheln und Betasten aufmerksam sein und jedes auffällige Schwirren/Vibrieren am vorderen linken seitlichen Brustkorb ihrem Haustierarzt zur Prüfung vorstellen.

HUNDERUNDEN.DE
Der Beitrag ist unter der Rubrik „Aus der Praxis“ zu finden:
http://hunderunden.de/aus-der-praxis/pda-hund-kardiologie

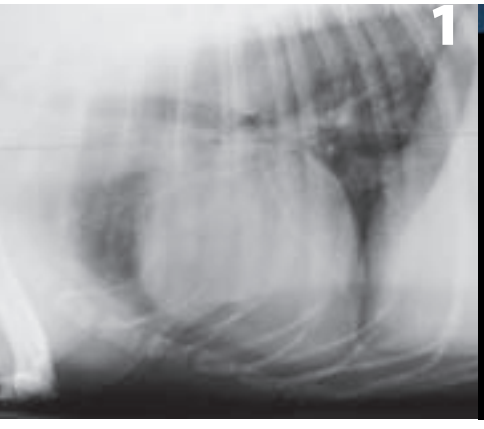

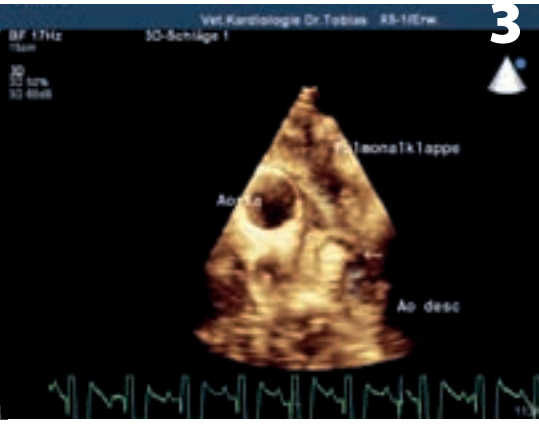

1

LEBENSBEDROHLICHER HERZBEUTELERGUSS BEIM HUND

Der Besitzerin eines sieben Jahre alten Mischlingsrüden mit dem Namen „Timmi“ fiel auf, dass sich dieser seit einigen Wochen deutlich ruhiger als gewohnt zeigte und viel hechelte. Als „Timmi“ dann plötzlich deutlich schwächer wurde und auch das Futter verweigerte, wurde er im Notdienst der Klinik für Kleintiere der „Stiftung Tierärztliche Hochschule Hannover“ vorgestellt.

Die Besitzerin berichtete, dass „Timmi“ beim Einladen in das Auto kurz zusammengebrochen sei und sich sein Zustand bei der Anfahrt noch weiter verschlechtert hätte. In der Untersuchung war der Hund sehr matt und atmete verstärkt (Bild 1). Neben blassen Schleimhäuten und einem schwachen Puls war vor allem eine deutlich erhöhte Herzfrequenz bei eher leisen Herztönen auffällig. Eine Röntgenaufnahme des Brustkorbes zeigte eine deutlich vergrößerte und abgerundete Herzsilhouette und führte zu dem Verdacht eines Herzbeutelergusses (Bild 2). Zur weiteren Abklärung wurde ein Herzultraschall durchgeführt, womit die Verdachtsdiagnose schnell bestätigt werden konnte (Bild 3).

Herzbeutelerguss

Ein Herzbeutelerguss (Perikarderguss) ist eine Flüssigkeitsansammlung zwischen Herz und dem Herzbeutel (Perikard), der das Herz wie eine dünne Haut umgibt. Mit steigender Flüssigkeitsmenge wird das Herz in seiner Ausdehnung eingeschränkt. Sobald der durch die Flüssigkeit hervorgerufene Druck im Herzbeutel den des rechten Vorhofes übersteigt, kollabiert dieser. Man spricht dann von einer Tamponade, die mit starken Kreislaufveränderungen einhergeht. Diese hat zur Folge, dass sich rechter Vorhof und Kammer nicht mehr vollständig mit Blut füllen können und sich dieses in den Körperkreislauf zurück staut. Zudem erhält die linke Herzseite weniger Blutvolumen, was zu einem vermindertem Herzauswurf führt und sich durch den Blutdruckabfall in einer Schocksymptomatik äußert. Die häufigste Ursache beim Hund stellen Hämangiosarkome dar. Die bösartigen Tumoren liegen in der Regel im Bereich des rechten Vorhofs und Herzohrs und weisen eine schlechte Prognose auf. Die zweithäufigste Ursache stellt der idiopathische Herzbeutelerguss dar, bei dem die genaue Ursache für den Erguss unbekannt ist. Typischerweise tritt dieser wiederholt auf, ohne dass sich bei der Diagnostik Hinweise auf Tumoren, Infektionen oder eine zugrunde liegende Herzerkrankung ergeben. Bei einigen Hunden ist auch die einmalige Abpunktion vom Erguss (Perikardiozentese) kurativ, die Prognose ist generell günstig. Da es sich jedoch um eine Ausschlussdiagnose handelt, liegt die Schwierigkeit insbesondere darin, dass Tumoren im Frühstadium schwer darstellbar sein können und die Diagnose „idiopathischer Herzbeutelerguss“ versehentlich falsch gestellt

Eine Herzbeuteltamponade stellt immer eine Notfallsituation dar. Umgehendes Handeln in Form einer Perikardiozentese kann lebensrettend sein.

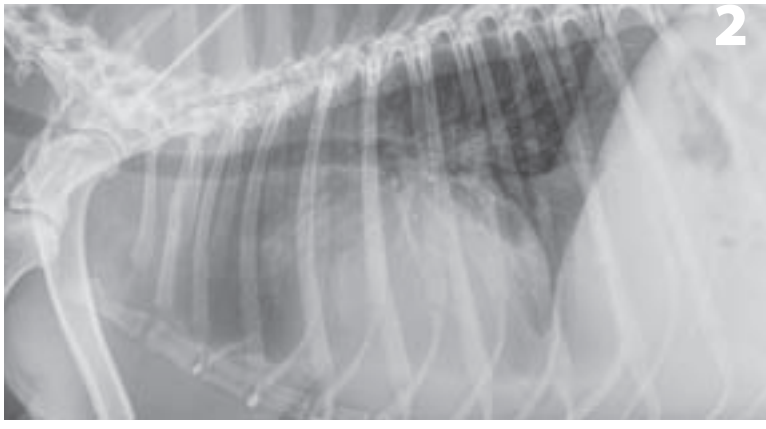

2

wird. Weitere, seltenere Ursachen für einen Herzbeutelerguss stellen unter anderen Herzbasistumoren, eine Ruptur des linken Vorhofes, Trauma oder Herzversagen dar.

Aufgrund der lebensbedrohlichen Situation ist umgehendes Handeln erforderlich. „Timmi“ erhielt zunächst zur Stabilisierung des Kreislaufes Flüssigkeit über einen Venenzugang. Anschließend wurde der Bereich der Punktionsstelle rasiert, desinfiziert und örtlich betäubt. Die Flüssigkeit im Herzbeutel wurde mit einer Kanüle, die über einen Schlauch mit einer großen Spritze verbunden ist, abgezogen. Bei „Timmi“ ließen sich 310 ml rötliche Flüssigkeit entfernen (Bild 4). Nach der Punktion konnte man im Ultraschall bereits erkennen, dass das Herz - insbesondere jedoch der rechte Vorhof - wieder gut gefüllt war und sich besser kontrahierte (Bild 5). Die Laboruntersuchung des Flüssigkeitspunktats ergab ein blutiges Zellbild. „Timmi“ war direkt nach Abpunktion der Flüssigkeit wieder deutlich agiler und nahm bereits Futter auf. In Absprache mit den Besitzern entschieden wir uns, ihn für weitere Untersuchungen und zur Kontrolle der Ergussmenge am Folgetag für eine Nacht stationär aufzunehmen.

Verlauf

Am nächsten Morgen war „Timmi“ bei bestem Allgemeinbefinden (Bild 6) und auch im Ultraschall war kein Herzbeutelerguss mehr darstellbar. Eine nachfolgende ausführliche Ultraschalluntersuchung des Herzens diente insbesondere dem Ausschluss einer möglichen tumorösen Ursache für den Herzbeutelerguss und war – wie schon am Vortag – unauffällig. Auch eine Ultraschalluntersuchung des Bauchraumes erwies sich als weitgehend unauffällig. „Timmi“ wurde entlassen und zeigte erfreulicherweise auch in den weiteren Kontrolluntersuchungen keinen Herzbeutelerguss mehr. Leider wurde „Timmi“ nach fünf Monaten erneut mit einem Herzbeutelerguss in unserer Klinik im Notdienst vorgestellt. Röntgen- und Ultraschalluntersuchungen von Herz, Lunge und Bauchraum lieferten weiterhin keine Hinweise auf ein tumoröses Geschehen, sodass wir von einem idiopathischen Herzbeutelerguss ausgingen. Nach erneuter Abpunktion der Ergussflüssigkeit verließ „Timmi“ ein weiteres Mal munter die Klinik und zeigte auch in den Kontrollen keinen Erguss mehr.

Bei wieder auftretenden Herzbeutelergüssen besteht die Option, einen Teil des Herzbeutels chirurgisch zu entfernen, jedoch blieb „Timmi“ symptomfrei. Erst zweieinhalb Jahre später meldete sich die Besitzerin mit erneutem Verdacht auf einen Herzbeutelerguss. Umso größer war die Freude, dass „Timmis“ Leiden dieses Mal orthopädischer Natur war und sich schnell mit entsprechendem Schmerzmanagement behandeln ließ.

6

Katja Rumstedt

studierte Tiermedizin in Budapest und München. Sie absolvierte zunächst ein einjähriges Internship-Programm an der Klinik für Kleintiere der „Stiftung Tierärztliche Hochschule Hannover“. Seit 2014 ist sie dort als Tierärztin im Ultraschall angestellt und fertigt nebenher ihre Doktorarbeit zum Thema „Kontrastmittelgestützter Ultraschall der Schilddrüse beim Hund“ an. Sie ist als Instruktorin auf zahlreichen Ultraschallseminaren deutschlandweit tätig.

Katja Rumstedt
Stiftung Tierärztliche Hochschule Hannover
Bünteweg 9 | 30559 Hannover
0511 9536200
www.tiho-hannover.de

HUNDERUNDEN.DE
Der Beitrag ist unter der Rubrik „Aus der Praxis“ zu finden:
http://hunderunden.de/aus-der-praxis/herzbeutelerguss-hund

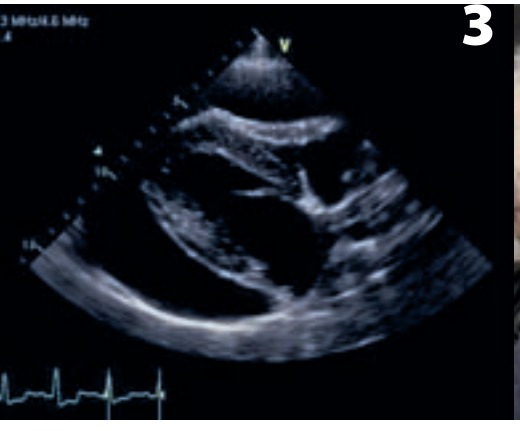

3

4

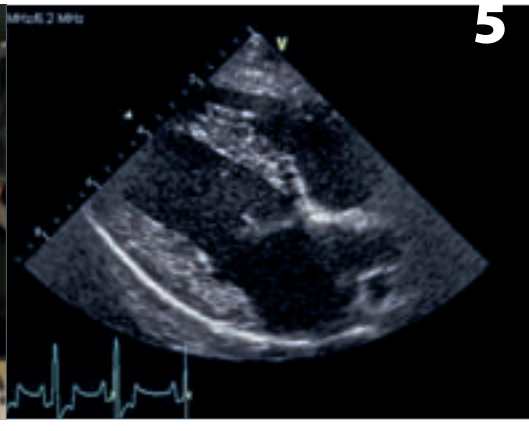

5

HELMINTHEN BEIM HUND –

WARUM REGELMÄSSIGES ENTWURMEN ODER EINE KOTUNTERSUCHUNG AUF WURMBEFALL SO WICHTIG IST

Hunde bringen viel Freude – sie können aber manchmal auch Krankheitserreger mit sich bringen. Dazu zählen vor allem Parasiten, von denen manche als Zoonose-Erreger sowohl den Tieren als auch den Besitzerinnen oder Besitzern schaden können. Gerade bei Spul- und Bandwürmern geht es beim Entwurmen also immer um den Schutz der Gesundheit von Tier UND Mensch. Eine regelmäßige, mindestens einmal jährliche Wurmkur sollte selbstverständlich sein. Unter bestimmten Voraussetzungen wird sogar eine monatliche Wurmkur empfohlen. Die Aufklärung und Beratung der Hundebesitzerinnen und -besitzer hinsichtlich einer individuell angepassten Parasitenkontrolle ist damit eine wichtige Aufgabe in der tierärztlichen Praxis.

Individuelles Ansteckungsrisiko bestimmen

Die Vereinigung von Veterinärparasitologen ESCCAP (European Scientific Counsel Companion Animal Parasites) hat Empfehlungen zur Untersuchungs- bzw. Entwurmungshäufigkeit erstellt. Diese Empfehlung variiert je individuellem Ansteckungsrisiko.

Über ESCCAP

Das European Scientific Counsel Companion Animal Parasites (ESCCAP) ist eine in Großbritannien eingetragene Vereinigung von europäischen Veterinärparasitologen. Inzwischen sind 12 europäische Länder bei ESCCAP vertreten. In Deutschland ist ESCCAP ein eingetragener Verein. Ziel von ESCCAP ist es, fundierte Informationen zur Verfügung zu stellen, die helfen, Hunde und Katzen – aber auch den Menschen (Zoonosen) – vor einem Befall mit Parasiten und dessen Folgen zu schützen.

Grundsätzlich beeinflussen folgende Faktoren das Risiko von Parasiteninfektionen:

- *Haltungsform (z. B. Einzelhaltung, Zwinger, Tierheim)*
- *Ernährung (z. B. Rohfleischfütterung, Barfen)*
- *Möglichkeit zur Aufnahme von Beutetieren oder Aas*
- *Zugang ins Freie (mit oder ohne Aufsicht)*
- *Wohnort (Region innerhalb Deutschlands)*
- *Reiseaktivitäten*

Tierhalter/-innen ist die Bedeutung und Notwendigkeit einer Anthelminthika-Behandlung oft nicht bewusst, dabei schützt eine Entwurmung nicht nur den Hund, sondern auch die Menschen in seiner Umgebung. Wenn Wurmkuren nicht gewünscht sind, können alternativ auch Kotuntersuchungen vorgenommen werden.

Nach den ESCCAP-Empfehlungen lassen sich aus den Risikofaktoren wiederum vier Risikogruppen (A bis D) und entsprechende Empfehlungen zur Kontrolle ableiten:
Risikogruppe A hat ein geringes Ansteckungsrisiko. Das sind Hunde, die weder freien Auslauf haben und noch Kontakt zu anderen Tieren. Hier reicht es in der Regel, ein- bis zweimal im Jahr eine Entwurmung oder Kotuntersuchung durchzuführen. Hunde mit dem höchsten Ansteckungsrisiko (Risikogruppe D) hingegen, die unbeaufsichtigten Auslauf haben und eventuell Kot von Artgenossen oder Aas fressen, sollten monatlich entwurmt oder alternativ auf Parasiten im Kot untersucht werden. Zwölf Mal im Jahr entwurmen? Ja, auch wenn dies im Alltag nicht immer durchgesetzt wird oder erwünscht ist, basiert diese Empfehlung auf parasitologischen Fakten: Sehr hohes Ansteckungsrisiko kombiniert mit einer Entwicklungsdauer der Würmer im Hund von wenigstens vier Wochen.



Mehr Informationen dazu sowie ein Behandlungsschema zur individuellen Entwurmung (Abb. 1) finden sich in der ESCCAP-Empfehlung Nr. 1: „Bekämpfung von Würmern (Helminthen) bei Hunden und Katzen", diese steht auf www.esccap.de kostenfrei zur Verfügung.

Praxistipp

ESCCAP bietet online (www.esccap.de) einen Entwurmungstest an, der Hundehalter/-innen schon vor dem Tierarztbesuch eine Risikoeinschätzung geben kann. Das ausgedruckte Ergebnis kann als Grundlage für das Gespräch mit der/m Tierärztin/Tierarzt dienen und dem Praxisteam vielleicht ein paar Minuten Zeit einsparen. Für das Wartezimmer bietet ESCCAP ebenfalls Flyer und Informationsmaterial zum Thema Entwurmen an. Dieses kann die wichtigsten Fragen von Tierhaltern klären und auch kostenfrei angefordert werden.

Entwurmung bei Welpen und Muttertieren

Da der Hundespulwurm Toxocara canis (Abb. 2) nicht nur oral, sondern vor allem auch diaplazentar und ebenfalls galaktogen übertragen wird, sollten Welpen bereits ab dem Alter von zwei Wochen im zweiwöchigen Rhythmus, bis einschließlich zwei Wochen nach dem Absetzen, gegen Spulwürmer entwurmt werden. Parallel zur ersten Behandlung der Welpen sind auch die säugenden Muttertiere zu entwurmen. Um eine Übertragung von trächtigen Hündinnen auf ihre Welpen zu verhindern, sollte sie ab dem 40. Trächtigkeitstag täglich mit Fenbendazol oder etwa zwischen dem 40. und 55. Trächtigkeitstag zweimalig mit makrozyklischen Laktonen behandelt werden. Wichtig: In Deutschland besteht für diese Indikation in beiden Fällen keine Zulassung, sodass umgewidmet werden muss.

Vor Impfungen ans Entwurmen denken

Zwei bis drei Wochen vor einer Impfung sollte ebenfalls der Wurmstatus überprüft oder entwurmt werden. Denn: Sollte ein Hund zum Zeitpunkt der Impfung verwurmt sein, ist zu befürchten, dass der Impferfolg ausbleibt. Alternativ kann auch wenige Tage vor der Impfung eine Kotuntersuchung vorgenommen werden. Liegt kein akuter Wurmbefall vor, kann bedenkenlos geimpft werden.

Entwurmung schützt auch den Menschen

Insbesondere bei Therapiehunden oder Tieren, die im Umfeld von immunsupprimierten, chronisch kranken Personen, Säuglingen oder Kleinkindern leben, sind ebenfalls monatliche Entwurmungen zu empfehlen. So besteht für Halter/-innen eine an Sicherheit grenzende Wahrscheinlichkeit dafür, dass ihr Tier „wurmfrei" ist und keine für den Menschen ansteckenden Wurmstadien ausscheidet (Abb. 3).

Prof. Dr. Georg von Samson-Himmelstjerna

Prof. Dr. Georg von Samson-Himmelstjerna ist Direktor des Instituts für Parasitologie und Tropenveterinärmedizin der tierärztlichen Fakultät der Freien Universität Berlin und erster Vorsitzender von ESCCAP Deutschland e. V. Ziel von ESCCAP ist es, fundierte Informationen zur Verfügung zu stellen, die helfen, Hunde und Katzen – aber auch den Menschen (Zoonosen) – vor einem Befall mit Parasiten und dessen Folgen zu schützen.

Prof. Dr. Georg von Samson-Himmelstjerna
Robert-von-Ostertag-Straße 7-13
14163 Berlin
030 83862311
www.esccap.de
www.facebook.com/ESCCAPde

*Kostenfreie Informationen für Tierärztinnen und Tierärzte sowie für Tiermedizinische Fachangestellte gibt es unter **www.esccap.de**, darunter:*

- *Modul-Leitfaden 1: Bekämpfung von Würmern bei Hunden und Katzen*
- *ESCCAP-Empfehlung Nr. 1: „Bekämpfung von Würmern (Helminthen) bei Hunden und Katzen"*
- *ESCCAP-Diagnostik- Leitfaden „Helminthen" Hunde und Katzen*

HUNDERUNDEN.DE
Der Beitrag ist unter der Rubrik „Aus der Praxis" zu finden:
http://hunderunden.de/aus-der-praxis/helminthen-hund

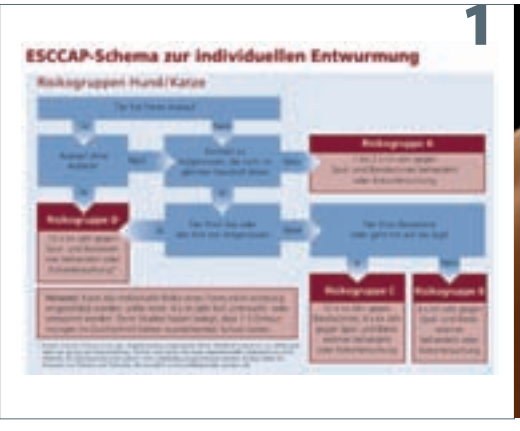

JEDER MONAT IST EIN PARASITENMONAT

Aktive Hunde können sich jederzeit mit Parasiten infizieren.

Nicht nur **Flöhe**, **Zecken** und **Milben#** beeinträchtigen die Gesundheit der Hunde. Bei vielen Würmern wie z. B. **Lungenwurm, Spulwurm & Herzwurm*** kann nur dann ein Befall sinnvoll bekämpft werden, wenn man ihren Lebenszyklus **monatlich** unterbricht.[1, 2]

Nur so können Sie Ihre Hundepatienten effektiv vor den Folgen bestimmter Wurminfektionen schützen.

** Angiostrongylus vasorum, Toxocara canis, Dirofi laria immitis*
# NexGard® ist zugelassen zur Behandlung der Demodikose und Sarkoptesräude

1 ESCCAP Modul Leitfaden – Bekämpfung von Würmern bei Hunden und Katzen: Adaption der ESCCAP Empfehlung Nr. 1 Edition 2 – September 2010 © ESCCAP 2017.
2 Elsheikha et al., Recent advances in the epidemiology, clinical and diagnostic features, and control of canine cardiopulmonary angiostrongylosis, Veterinary Research 2014, 45: 9.

NexGard SPECTRA® Kautabletten für Hunde 2–3,5 kg, > 3,5–7,5 kg, > 7,5–15 kg, > 15–30 kg, > 30–60 kg. **Zusammensetzung:** 1 Kautablette enthält: Hunde 2–3,5 kg: 9,375 mg Afoxolaner, 1,875 mg Milbemycinoxim. Hunde > 3,5–7,5 kg: 18,75 mg Afoxolaner, 3,75 mg Milbemycinoxim. Hunde > 7,5–15 kg: 37,5 mg Afoxolaner, 7,50 mg Milbemycinoxim. Hunde > 15–30 kg: 75,0 mg Afoxolaner, 15,00 mg Milbemycinoxim. Hunde > 30–60 kg: 150,00 mg Afoxolaner, 30,00 mg Milbemycinoxim. **Anwendungsgebiete:** Zur Behandlung eines Floh- und Zeckenbefalls bei Hunden, wenn gleichzeitig eine Vorbeugung der Herzwurmkrankheit (*Dirofilaria immitis* Larven), Angiostrongylose (Verringerung des Befalls mit präadulten (L5) und adulten Stadien von *Angiostrongylus vasorum*) und/oder eine Behandlung gegen Magen-Darm-Würmer angezeigt ist. Zur Behandlung eines Flohbefalls (*Ctenocephalides felis* und *C. canis*) bei Hunden für 5 Wochen. Zur Behandlung eines Zeckenbefalls (*Dermacentor reticulatus, Ixodes ricinus, Rhipicephalus sanguineus*) bei Hunden für 4 Wochen. Flöhe und Zecken müssen am Wirtstier anheften und mit der Nahrungsaufnahme beginnen, um dem Wirkstoff ausgesetzt zu

NexGard SPECTRA®

Die SPECTRA Kautablette – lecker, gut verträglich, effektiv!

NexGard SPECTRA®: Gegen die für den Hund gefährlichsten Parasiten

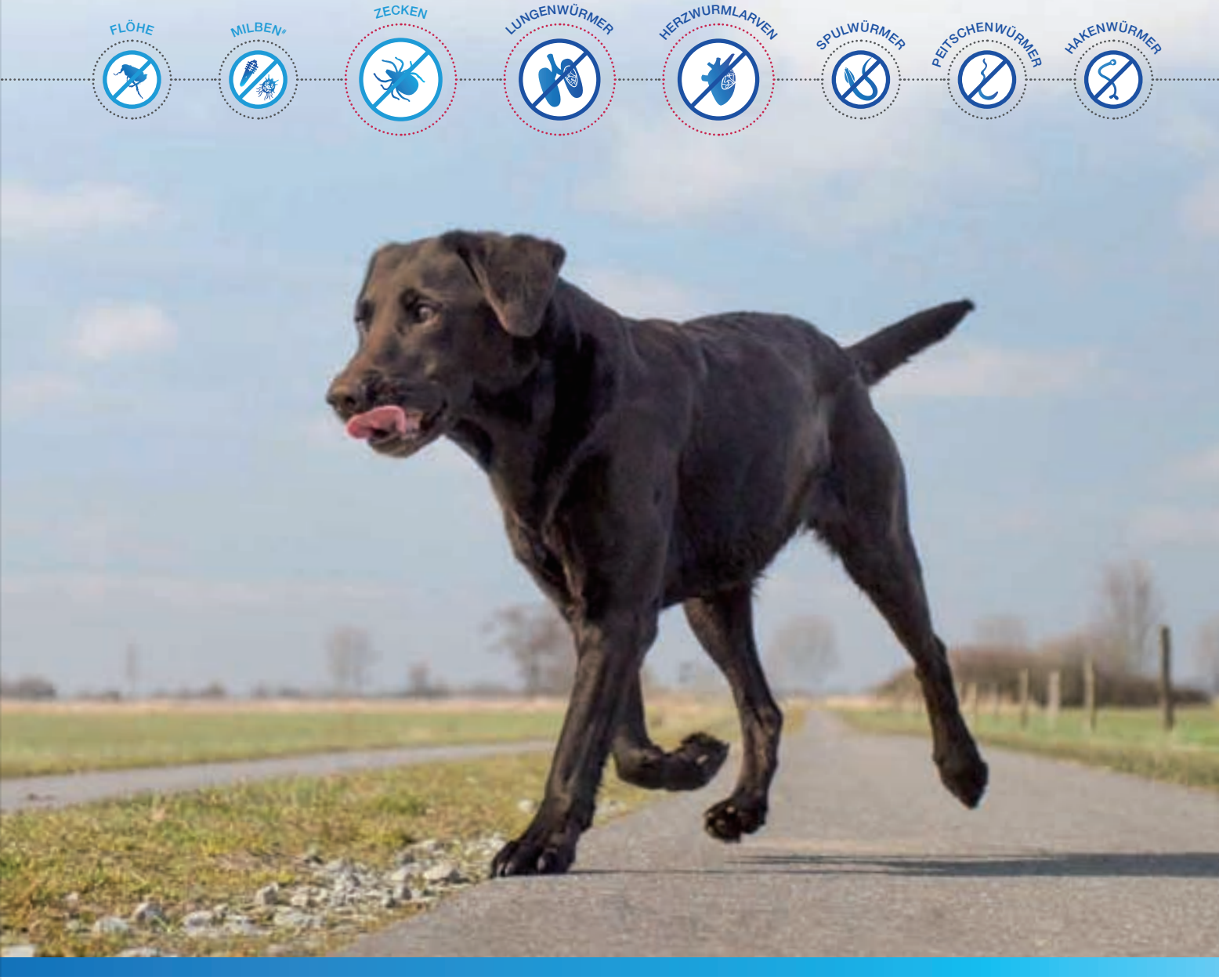

werden. Zur Behandlung des Befalls mit adulten Formen folgender Magen-Darm-Nematoden: Spulwürmer (*Toxocara canis* und *Toxascaris leonina*), Hakenwürmer (*Ancylostoma caninum, Ancylostoma brasiliense* und *Ancylostoma ceylanicum*) und Peitschenwürmer (*Trichuris vulpis*). Zur Behandlung der Demodikose (verursacht durch *Demodex canis*). Zur Behandlung der Sarkoptesräude (verursacht durch *Sarcoptes scabiei var. canis*). Zur Vorbeugung der Herzwurmkrankheit (*Dirofilaria immitis* Larven) mit monatlicher Verabreichung. Zur Vorbeugung der Angiostrongylose (durch Verringerung des Befalls mit präadulten (L5) und adulten Stadien von *Angiostrongylus vasorum*) mit monatlicher Verabreichung. **Gegenanzeigen:** Nicht anwenden bei bekannter Überempfindlichkeit gegenüber den Wirkstoffen oder einem der sonstigen Bestandteile. **Nebenwirkungen:** In klinischen Untersuchungen wurden keine schwerwiegenden Nebenwirkungen beobachtet, die auf die Kombination Afoxolaner und Milbemycinoxim zurückzuführen waren. Gelegentlich wurden Nebenwirkungen wie Erbrechen, Durchfall, Apathie, Appetitlosigkeit und Juckreiz beobachtet. Diese Erscheinungen waren in der Regel selbstlimitierend und von kurzer Dauer. Verschreibungspflichtig. [201810] **Boehringer Ingelheim Vetmedica GmbH, 55216 Ingelheim**

Boehringer Ingelheim

WEITERBILDUNG MIT BOEHRINGER INGELHEIM

Stress in der Praxis und keine Zeit zu einer Präsenzveranstaltung zu gehen? – Kein Problem mit den Online-Fortbildungen von Boehringer Ingelheim können sich Tierärzte jederzeit und bequem am PC, Tablet oder Smartphone fortbilden und wichtige ATF Punkte sammeln.

Und so funktioniert es:

*Über **https://vetmedica.de** – die Webseite der Tiergesundheit von Boehringer Ingelheim Deutschland – gelangen Sie über den „Tierarzt“ direkt zu unserem Portal für Onlinefortbildungen.*
*Der Vorteil für Sie als Tierarzt: Auf dem Weg zu den Online-fortbildungen erhalten Sie nebenbei noch interessante News aus der Branche oder können unserem Webshop einen kleinen Besuch abstatten. Alternativ können Sie natürlich auch direkt die Adresse **www.vetmedica-elearning.de** in den Browser eingeben.*

Sollten Sie bereits einen Zugang haben, können Sie sich schnell und unkompliziert, direkt auf der Startseite, einloggen. Für eine Neuanmeldung benötigen Sie lediglich Ihren Namen, Anschrift der Praxis und eine E-Mail-Adresse. Das Passwort können Sie frei wählen und jetzt müssen Sie nur noch bestätigen, dass Sie dem Fachkreis der Veterinärmedizin angehören und schon stehen Ihnen alle Fortbildungen zu vielen verschiedenen Themen wie z.B. Kardiologie, Neurologie und Parasitologie einschließlich unseres neuen E-Learning, zu dem Thema: Demodikose und Sarkoptesräude in der Praxis – Klinik, Diagnose und Behandlung leicht gemacht“, zur Verfügung.

NEU: E-LEARNING MIT DR. NINA GLOS

DEMODIKOSE UND SARKOPTESRÄUDE IN DER PRAXIS – KLINIK, DIAGNOSE UND BEHANDLUNG LEICHT GEMACHT

In dem neuen E-Learning „Demodikose und Sarkoptesräude in der Praxis – Klinik, Diagnose und Behandlung leicht gemacht“ informiert Sie Dr. Nina Glos (Diplomate European College of Veterinary Dermatology, FTÄ für Dermatologie), praxisnah und anschaulich in einem abwechslungsreichen Vortrag über diese wichtigen Hauterkrankungen. Von der Anamnese über Probenentnahme und Mikroskopie bis hin zu neuen Behandlungsmethoden der caninen Demodikose und Sarkoptesräude bleiben hier keine Fragen offen. Videobeispiele, Mikroskopische Live-Mitschnitte und praktische Dermatologie-Tipps von der Expertin machen das E-Learning besonders spannend. Das E-Learning ist in fünf Teilbereiche unterteilt, sodass die einzelnen Bestandteile auch mal bequem in einer Pause oder zwischen zwei Patienten angeschaut und bearbeitet werden können. Durch die Beantwortung der MC Fragen erhalten Sie insgesamt für das komplette E-Learning 3 ATF Stunden.
www.vetmedica-elearning.de

Viel Erfolg!

Die Referentin

Dr. Nina Glos hat Veterinärmedizin an der LMU in München studiert und an der Medizinischen Kleintierklinik der LMU promoviert. Sie beschäftigt sich intensiv mit der Dermatologie und hat sich auf diesem Gebiet spezialisiert. Seit Herbst 2013 ist sie Diplomate des European College of Veterinary Dermatology und Fachtierärztin für Dermatologie. Seit 2013 freiberufliche Dermatologin an verschiedenen tierärztlichen Praxen und Kliniken im Raum München tätig. Dr. Nina Glos wurde 2018 zur Präsidentin der Deutschen Gesellschaft für Veterinärdermatologie (DGVD) gewählt.

Dr. Nina Glos
Tierärztliche Fachklinik
für Kleintiere
Industriestraße 6 | 82110 Germering
089 84102222
dermatologie@tierklinik-germering.de
www.tierklinik-germering.de

NexGard™
Die weiche Kautablette

NEXGARD™ EINFACH & FLEXIBEL GEGEN PARASITEN

JETZT AUCH ZUR BEHANDLUNG DER DEMODIKOSE UND SARKOPTESRÄUDE

* *Demodex canis & Sarcoptes scabiei* var. *canis*

NexGard 11 mg Kautabletten für Hunde >2–4 kg; **NexGard** 28 mg Kautabletten für Hunde >4–10 kg; **NexGard** 68 mg Kautabletten für Hunde >10–25 kg; **NexGard** 136 mg Kautabletten für Hunde >25–50 kg. **Zusammensetzung:** 1 Kautablette enthält: für Hunde 2–4 kg: 11,3 mg Afoxolaner; für Hunde >4–10 kg: 28,3 mg Afoxolaner; für Hunde >10–25 kg: 68 mg Afoxolaner; für Hunde >25–50 kg: 136 mg Afoxolaner. **Anwendungsgebiete:** Zur Behandlung eines Flohbefalls *(Ctenocephalides felis* und *C. canis)* von Hunden für mindestens 5 Wochen. Das Tierarzneimittel kann als Bestandteil der Behandlungsstrategie gegen die allergische Flohdermatitis (FAD) eingesetzt werden. Zur Behandlung eines Zeckenbefalls bei Hunden *(Dermacentor reticulatus, Ixodes ricinus, Rhipicephalus sanguineus).* Eine Behandlung tötet Zecken für bis zu 1 Monat ab. Flöhe und Zecken müssen am Wirtstier anheften und mit der Nahrungsaufnahme beginnen, um dem Wirkstoff ausgesetzt zu werden. Zur Behandlung der Demodikose (verursacht durch *Demodex canis).* Zur Behandlung der Sarkoptesräude (verursacht durch *Sarcoptes scabiei* var. *canis).* **Gegenanzeigen:** Nicht anwenden bei bekannter Überempfindlichkeit gegenüber dem Wirkstoff oder einem der sonstigen Bestandteile. **Nebenwirkungen:** Leichte gastrointestinale Symptome (Erbrechen, Durchfall), Juckreiz, Lethargie, Anorexie und neurologische Symptome (Krämpfe, Ataxie und Muskelzittern) wurden sehr selten berichtet. Die meisten gemeldeten Nebenwirkungen waren selbstlimitierend und von kurzer Dauer. Verschreibungspflichtig. [201812]
Boehringer Ingelheim Vetmedica GmbH, 55216 Ingelheim

Boehringer Ingelheim

1

PDA UND HOD – ELLIOTS KRANKENGESCHICHTE – ALLES NUR PECH ODER HÄTTE MAN DAS AHNEN KÖNNEN?

Elliot war keine drei Monate alt und just im Begriff, sein Leben in die Hand zu nehmen, als er unverhofft kurz nach der zweiten Impfung starke Schmerzen und Fieber bekam. Bis zu dem Zeitpunkt hatte sich der Kleine gut entwickelt und wurde regelmäßig untersucht. Das Fieber paarte sich mit wiederkehrenden Lahmheiten aller Gliedmaßen. Das Laufen wurde immer mühsamer, an Rennen war nicht mehr zu denken. Selbst eigenständiges Stehen war mitunter ausgeschlossen.

Es ist wichtig, Welpen sehr genau abzuhören. Nicht nur links seitlich, sondern auch unter dem Schulterblatt, am Brusteingang und auf der rechten Thoraxseite.

Zunächst wurde von den Kollegen - aufgrund des zeitlichen Zusammenhangs - eine Impfreaktion vermutet, woraufhin Elliot starke Schmerzmittel bekam. Allerdings besserte sich seine Lahmheit weder durch Schmerzmittel noch durch Kortison wesentlich. Da man äußerlich nichts feststellen konnte, wurde eine erste Röntgenuntersuchung des Rumpfes durchgeführt, bei der aber die Ursache nicht gefunden wurde. Als auch nach dieser weder Fieber noch Lahmheit verschwanden, wurde der Hund zur Spezialdiagnostik überwiesen. Es sollte nun bei uns in der Klinik erneut geröntgt und eventuell eine Computertomographie durchgeführt werden. Bei der Eingangsuntersuchung vor der notwendigen Narkose wurde ein kontinuierliches Herzgeräusch festgestellt. Dieses konnte nur unter dem linken Schulterblatt in Höhe des 2.-3. Zwischenrippenraumes auskultiert werden. An dieser Stelle war es aber sehr laut (Grad 5 von 6) und gut hörbar. Der untersuchende Kardiologe stellte einen klinisch relevanten PDA (Ductus arteriosus botalli persistens) fest, der sich schon in einem behandlungswürdigen Stadium befand. Daher war an eine Narkose zur Abklärung der Lahmheit an diesem Tage nicht zu denken.

Da die Wachstumsfugen im distalen Antebrachium (Höhe der Handwurzelgelenke) schon äußerlich sichtbar stark verdickt waren, wurde die Gunst der Stunde genutzt und Röntgenaufnahmen ohne Narkose angefertigt. Das Ergebnis war für Elliot eine Überraschung, woei es sich eigentlich – wenn auch um eine sehr seltene rassetypische – Erkrankung des wachsenden Knochens handelte.

Das Röntgenbild zeigt eine beidseitige HOD

Dahinter verbirgt sich die hypertrophe Osteodystrophie. Es handelt sich um eine Wachstumsstörung, die bei Welpen großwüchsiger Rassen zwischen dem 2.-7. Lebensmonat auftritt und wie bei Elliot mit Fieber, Anämie, Veränderungen im weißen Blutbild und Schmerzen in Erscheinung tritt. Die HOD wurde schon vor einigen Jahrzehnten beim Hund erstmalig beschrieben. Man vermutete im-

2

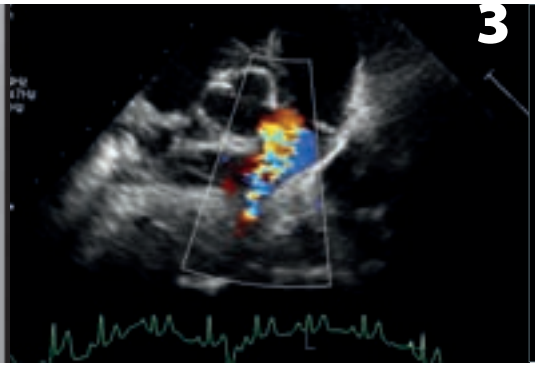

3

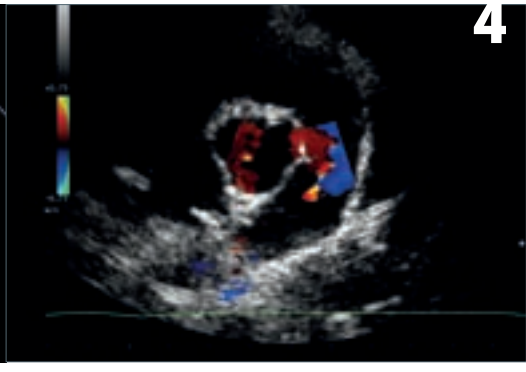

4

mer einen Mangel in der Ernährung, insbesondere einen Vitamin C-Mangel und Fehler im Proteingehalt des Futters. Mittlerweile gibt es aber einige Berichte, Publikationen und eine Studie zum Weimaraner, die einen zeitlichen Zusammenhang mit der Impfung nahelegen. Der genaue Auslöser der Erkrankung ist aber immer noch unbekannt. Man vermutet eine genetisch veranlagte Immunreaktion, die zu einer anormalen Reaktion an den Knorpelzellen der Wachstumsfugen führt.

Ein PDA verläuft für fast 2/3 der Welpen im ersten Lebensjahr tödlich.

Erfreulicherweise verschwindet die Erkrankung mit Ende des Knochenwachstums. Für Elliot war das zunächst aber das kleinere Problem. Ein PDA, wie er im Herzen von Elliot festgestellt wurde, verläuft für fast 2/3 der Welpen im ersten Lebensjahr tödlich. Daher muss dieser verschlossen werden. Bei dem PDA handelt es sich um ein Blutgefäß, welches sich nach der Geburt nicht ordnungsgemäß verschlossen hat. Deshalb fließt Blut auch nach der Geburt an der Lunge vorbei zurück in das linke Herz, welches sich daraufhin stark vergrößert.

Wir führen in der Klinik beide Methoden, einen PDA zu verschließen, durch.

1. *Interventioneller Verschluss, d.h. durch ein kleines Loch in der Leiste wird unter Durchleuchtung mittels Herzkatheter ein kleiner Stopfen in das Gefäß eingelegt.*
2. *Offen chirurgischer Verschluss: durch ein Loch zwischen den Rippen wird das Blutgefäß freipräpariert und mit Faden oder einer Spange verschlossen.*

Durch die besondere Krankengeschichte von Elliot mit den seit Wochen erhöhten Entzündungswerten, haben wir uns entschlossen, kein Implantat mittels Katheter einzulegen, um keine Abstoßungsreaktionen des Implantates in einem Blutgefäß zu riskieren (Thrombosegefahr). Daher wählten wir den offen chirurgischen Weg, um das PDA-Gefäß von außen zu verschließen. Da seine Entzündungswerte (C-reaktives Protein) sehr hoch waren, wurden zunächst nichtsteroidale Antiphlogistika verabreicht und regelmäßig kontrolliert. Nach Absinken der Entzündungswerte wurde der Eingriff durchgeführt. Das Gefäß wurde ohne nennenswerte Komplikationen verschlossen und Elliot am Folgetag entlassen.
Mittlerweile geht es Elliot schon längere Zeit gut. Er hat kein Fieber oder Schmerzen mehr. Die Gefahr an der Herzerkrankung zu sterben, ist ebenfalls gebannt. Man hat hier den seltenen Fall, dass ein Hund gleich zwei für seine Rasse bekannte aber seltene Dispositionen aufweist. Wie die in der Literatur beschriebene Disposition für die HOD beim Weimaraner, haben wir in den letzten Jahren einige PDA bei Welpen dieser Rasse mittels Herzkatheter oder offen chirurgisch verschlossen.

8

Fazit

Aus diesem Grund ist es wichtig, Welpen, insbesondere zu den ersten Impfungen, sehr genau abzuhören. Und das nicht nur links seitlich, wo man üblicherweise das Stethoskop platziert - sondern auch unter dem Schulterblatt, am Brusteingang und auf der rechten Thoraxseite. Nur so kann man verhindern, dass ein großes Problem „durchrutscht“.

Dr. Jan-Gerd Kresken

ist Klinikleiter der Tierklinik Kaiserberg in Duisburg und hier seit 1992 Jahren als Kardiologe tätig. Seine Schwerpunkte sind die Kardiologie und bildgebende Verfahren. Der Fachtierarzt für Kleintiere mit den Zusatzbezeichnungen Kardiologie, Röntgenologie & Sonographie hat mehrere Lehrbücher geschrieben, Publikationen verfasst und unzählige Vorträge und Seminare auf Kongressen gehalten. Dr. Jan-Gerd Kresken ist u.a. Vorsitzender des Collegium Cardiologicum e.V., der Vereinigung der deutschen Tierkardiologen zur Diagnostik erblicher zuchtrelevanter Herzerkrankungen und Mitglied des wissenschaftlichen Beirates im VDH e.V.

Dr. Jan-Gerd Kresken
Tierärztliche Klinik für Kleintiere am Kaiserberg
Wintgensstraße 81-83 | 47058 Duisburg
0203 305370
www.tierklinik-kaiserberg.de

HUNDERUNDEN.DE
Der Beitrag ist unter der Rubrik „Aus der Praxis“ zu finden:
http://hunderunden.de/aus-der-praxis/pda-hod-hund

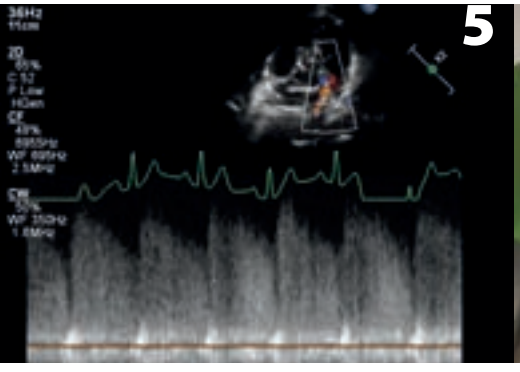
5

6

7

1

EIN HERZSCHRITTMACHER FÜR „JACKSON“

Der kleine Mischlingsrüde „Jackson“ begann vor zwei bis drei Monaten zunehmend ungerne spazieren zu gehen und war im Anschluss an diese Ausflüge ziemlich matt und außer Puste. Wieder Zuhause zog sich der Hund müde zurück. Das erste dramatische Ereignis kam für die Besitzer dann völlig unvorbereitet in häuslicher Umgebung und aus der Ruhe heraus. Der Hund verlor plötzlich das Bewusstseins und lag schlaff auf dem Boden, worauf er von seinen Besitzern hochgerissen und geschüttelt wurde. „Jackson“ kam auch sofort wieder sich und benahm sich im Anschluss eigentlich wieder völlig normal. Die Tochter der Familie wurde in der Folge ebenfalls Zeugin eines derartigen Anfalls, der sich aber zu ihrer Erleichterung ebenso nach Schütteln des Rüden wieder löste. Eine sofortige Vorstellung beim Haustierarzt führte zu der Verdachtsdiagnose eines Problems mit dem Herzrhythmus, worauf die Besitzer in der nächsten Tierklinik vorstellig wurden. Hier wurde dann mittels eines EKG (Elektrokardiogramm) eine langsame (bradykarde) Herzrhythmusstörung, ein sogenannter AV-Block III. Grades diagnostiziert.

AV-Block III. Grades

Diese langsame Herzrhythmusstörung stellt einen lebensbedrohlichen Prozess dar, bei welchem elektrische Impulse, welche die Herzaktion steuern und in der rechten Vorkammer im Sinusknoten gebildet werden, nicht mehr an die Hauptkammern durch den AV-Knoten weitergeleitet werden. Damit das Herz nicht vollständig zum Stillstand kommt, übernimmt ein Notsystem (Ersatzzentrum) in den Hauptkammern. Es wird ein lebenserhaltender Ersatzrhythmus generiert, welcher aber meist nicht schneller als 40-60 Schläge/Minute arbeitet. Klinisch führt diese Erkrankung durch die zu langsame Herzfrequenz, wie bei Jackson aufgetreten, zu einer verminderten Belastbarkeit und/oder einem kurzfristigen Bewusstseinsverlust (Synkope). In seltenen Fällen kann diese Erkrankung medikamentös behandelt werden, wenn eine Überaktivität des Nervus vagus vorhanden ist. Zu diesem Zweck wird ein Atropin-Test, welcher diese Nervenaktivität unterbindet, vorgenommen. Leider verlief dieser Test bei „Jackson“ negativ, sodass ihm nur noch die Implantation eines Herzschrittmachers helfen konnte. Zu diesem Zweck ging seine Reise weiter an die Universitätsklinik Gießen.

Herzschrittmacherimplantation

Nach weiteren Voruntersuchungen (Röntgenbilder des Brustkorbes, ein Herzultraschall, Blutdruckmessung sowie Blutuntersuchungen), die dem Zweck dienen, zusätzliche Erkrankungen oder Folgeerscheinungen des AV-Blockes III. Grades aufzudecken, stellte sich „Jackson" als guter Kandidat für diesen Eingriff dar. Auf Grund des lebensbedrohlichen Charakters der Rhythmusstörung wurde der Eingriff umgehend vorgenommen. Bei einer Herzschrittmacherimplantation werden Schrittmachersonden i.d.R. über das Gefäßsystem eingebracht und unter Röntgendurchleuchtung im Herzen verankert. Durch die Sonden werden neue elektrische Impulse („Pacing“/Stimulation) an die Stellen gebracht, die durch den AV-Block abgeschnitten wurden. Hierdurch kann dann wieder eine normale Herzfrequenz erreicht werden. Es gibt verschiedene Systeme.

Bei einer Herzschrittmacherimplantation werden mit Hilfe von Schrittmachersonden, welche i.d.R. über das Gefäßsystem eingebracht und unter Röntgendurchleuchtung bis ins Herz geschoben und dort verankert werden, neue elektrische Impulse („Pacing“/Stimulation) an die Stellen gebracht, die durch den AV-Block abgeschnitten wurden.

Bei einem Zweikammersystem wird eine Schrittmachersonde in die rechte Vorkammer (Atrium) und eine zweite in die rechte Hauptkammer (Ventrikel) platziert. Beide Sonden werden mit dem „Schrittmacherkästchen“ (Impulsgenerator), welcher die Batterie und das Verarbeitungszentrum enthält, verbunden. Der Impulsgenerator wird anschließend unter der Haut am Hals vor dem Schulterblatt fixiert. Vorteil dieses Systems ist die Vorhofsonde, die die normalen Impulse des Sinusknotens erkennen kann (Sensing) und diese Information anschließend an die Kammersonde weiterleitet, worauf koordiniert zu diesem körpereigenen Impuls eine Stimulation (Pacing) des Ventrikels erfolgt. Elektrisch gesehen wird so der AV-Block III. Grades überbrückt und der Körper des Hundes kann sich wie im Normalfall mit mit einer entsprechenden Herzfrequenz an die Situation anpassen (Physiologisches Pacing).

Einen sehr kritischen Moment bei einer Schrittmacherimplantation stellt die Einleitung der Vollnarkose dar, da zu diesem Zeitpunkt die ohnehin schon langsame Herzfrequenz weiter absinken kann. Mit Hilfe von intravenösen Medikamenten und in manchen Fällen einem temporären Herzschrittmacher wird versucht, den Patienten zu stabilisieren. Bei „Jackson“ konnte der 2-Kammer-Schrittmacher erfolgreich implantiert werden. Um eine dauerhafte Überwachung nach dem Eingriff zu gewährleisten, wurde der Hund über Nacht auf die Intensivstation verbracht.

Postoperative Phase

„Jackson“ und sein Herzschrittmacher wurden im Laufe der nächsten Tage mittels Herzschrittmacherauslesung (Auflegen eines Lesekopfes von außen auf den Schrittmacherkasten) optimal aneinander angepasst. Bei der Auslesung werden Tests vorgenommen, um die notwendige Strommenge optimal anzupassen (Reizschwellentest). Herzschrittmachersonden stellen einen gewissen Fremdkörper im Herzen bzw. Gefäßsystem dar. Aus diesem Grund erhalten die Patienten Tabletten, um die Blutgerinnung etwas zu dämpfen (antikoagulatorische Therapie) und eine Gerinselbildung zu verhindern.

Neun Tage nach seiner stationären Aufnahme konnte „Jackson“ dann mit einem Schutzverband für die nächsten Tage nach Hause entlassen werden. Nach einer kurzen Akklimatisierungsphase zuhause erfreute er sich wieder einer normalen Lebensqualität ohne Leistungsschwäche oder Anfälle. Lediglich das Halsband muss durch ein Brustgeschirr ersetzt werden, damit kein lokaler Druck auf Kästen oder Sonden von außen ausgeübt wird. Auch in der Kontrolle drei Monate nach Eingriff ergaben sich sehr positive Befunde.

Dr. Nicolai Hildebrandt

ist der Oberarzt Kardiologie in der Klinik für Kleintiere an der Justus Liebig Universiät in Gießen. Er ist Fachtierarzt und Diplomate ECVIM-CA (Cardiology). Seine Arbeitsschwerpunkte liegen in der Diagnostik und Behandlung kongenitaler kardialer Erkrankungen bei Hund und Katze, inklusive der Herzkatheter- und Herzschrittmachertherapie, auf kardiologischen Aspekten in der Diagnostik und Behandlung von Heimtieren, sowie in Anwendungen des 3-D Ultraschalls beim Hund.

Dr. Nicolai Hildebrandt
JLU Gießen - Klinik für Kleintiere - Innere Medizin & Chirurgie
Frankfurter Str. 126 | 35392 Gießen
0641 9938666
www.uni-giessen.de/fbz/fb10/institute_klinikum/klinikum/kleintierklinik

HUNDERUNDEN.DE
Der Beitrag ist unter der Rubrik „Aus der Praxis“ zu finden:
http://hunderunden.de/aus-der-praxis/herzschrittmacher-hund

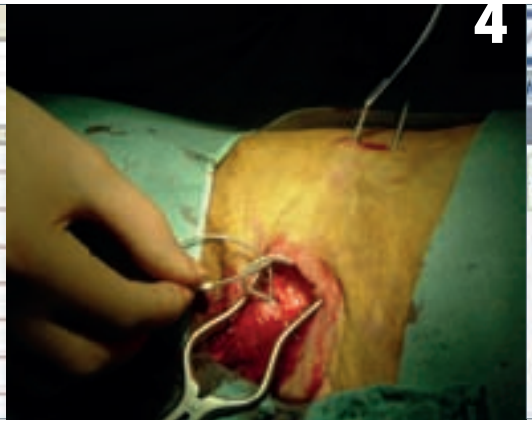

Gesund, wie ein FISCH IM WASSER

WIE OMEGA-3-FETTSÄUREN AUS FISCHÖL DABEI HELFEN, SCHMERZHAFTE ENTZÜNDUNGEN ZU LINDERN...

Fettsäuren sind Bestandteil aller Nahrungsfette und unverzichtbar für Stoffwechsel, Zellen und Gewebe. Neben den gesättigten Fettsäuren, die vorzugsweise in tierischen Nahrungsquellen vorkommen, besitzen ungesättigte Fettsäuren eine besondere Bedeutung in der Ernährung. Einige davon gelten für Hunde und Katzen als essenziell, bedeutet, sie sind lebensnotwendig und müssen über die Nahrung aufgenommen werden, da der Organismus sie nicht selbst bilden kann.

Hier sind vor allem die Linolsäure (eine Omega-6-Fettsäure) und in geringer Menge auch die alpha-Linolensäure als Omega-3-Fettsäure für Hunde zu nennen. Für Katzen ist zusätzlich die Arachidonsäure (Omega-6) essenziell. Zwei, bei entzündlichen Erkrankungen oft genannte Fettsäuren können beispielsweise nur aus der alpha-Linolensäure (Omega-3) gebildet werden. Nämlich EPA (Eicosapentaensäure) und DHA (Decosahexaensäure). Wissenschaftlichen Studien zufolge sind sie und einige weitere Fettsäuren maßgeblich an der Bildung entzündungslindernder Botenstoffe im Organismus beteiligt und werden daher häufig bei Erkrankungen wie der Arthrose eingesetzt. EPA und DHA können auch direkt über die Nahrung aufgenommen werden. Sie sind besonders in Kaltwasserfischen wie Lachs, Dorsch und Sardelle konzentriert. Einige Pflanzenöle zeichnen sich ebenfalls durch erhöhte Gehalte an Omega-3-Fettsäuren aus. Zu nennen wären hier Raps-, Hanf-, Lein- und Sojaöl. Diese weisen zudem ein für Hund und Katze vorteilhaftes Verhältnis von Omega-6- und Omega-3-Fettsäuren auf.

Als Nahrungsergänzung oder Nahrungsbestandteil sind Omega-3-Fettsäuren empfehlenswert bei Gelenkproblemen, Herz-, Nieren- und Lebererkrankungen, Allergien, Hautentzündungen und vielen weiteren Situationen, in denen es gilt, ein Entzündungsgeschehen zu lindern. Aber auch gesunde Tiere profitieren. Selbst in der embryonalen Entwicklung spielen Fettsäuren eine Rolle, unter anderem in der ausreichenden Sauerstoffversorgung der Zellen. Die Nahrung sollte daher mit einem ausgewogenen Verhältnis an Omega-3- und Omega-6-Fettsäuren ausgestattet sein, welches im Idealfall zwischen 1 zu 10 bis 5 zu 10 liegt. Da es sich bei diesen Fettsäuren um chemisch instabile Verbindungen handelt, ist die Aufnahme in Kombination mit Antioxidantien empfehlenswert (z.B. natürlichem Vitamin E). Aus diesem Grund sollte z.B. Leinöl nicht zu stark erhitzt werden.

Abschließend kann man also sagen, dass sowohl bei ganz jungen, als auch ganz alten Tieren und bei unterschiedlichsten körperlichen Erkrankungen die Aufnahme von Omega-3- und Omega-6-Fettsäuren über Nahrung und/oder Nahrungsergänzung eine Reihe positiver Effekte hat und keinesfalls vernachlässigt werden sollte.

Für weitere Informationen fragen Sie Ihren Tierarzt oder wenden Sie sich kostenfrei an Vet-Concept unter den folgenden Service-Nummern oder besuchen Sie uns im Web:

08 00 / 66 55 220
(Lëtzebuerg 80 02 / 43 05)

info@vet-concept.com
www.vet-concept.com

VET-CONCEPT

Gute Nahrung für Vierbeiner

SALMON PACK

PREMIUM NAHRUNG HUND

3 kg, 10 kg

LACHS MIT KARTOFFEL

SOFT PREMIUM NAHRUNG HUND

200 g, 400 g, 800 g

LACHS MIT SPIRULINA

SOFT PREMIUM NAHRUNG KATZE

100 g, 200 g, 400 g

JETZT NEU MIT KÜRBIS

PERSPEKTIVENWECHSEL – PRAXISBERATER WIRD TFA

„Sich auf den Stuhl des Kunden zu setzen", ist eine häufig genannte Empfehlung für Praxisinhaber in der Praxisberatung. Es ist die Anregung zu einem Perspektivenwechsel, um Situationen z.B. aus dem Blickwinkel der Zielgruppe zu erleben. Dabei entstehen ungewohnte Eindrücke. Beispielsweise die Erkenntnis, dass die Stühle im eigenen Wartezimmer – auf denen Praxisinhaber in der Regel nie sitzen – nach bereits 20 Minuten Wartezeit doch nicht so bequem sind, wie vermutet.

Veterinärmedizin ist stets eine Teamleistung!

Viele Empfehlungen und Maßnahmen in der Praxisberatung adressieren sich somit an das gesamte Praxisteam, denn z.B. in der Kommunikation mit Kunden haben die Tiermedizinischen Fachangestellten (TFA) eine wichtige Schlüsselfunktion. Nach über zehn Jahren Beratung zu den Themen Praxismanagement, Praxismarketing und Kommunikation möchte ich daher die Arbeit der TFA am Empfang aus dem eigenen Empfinden heraus nachvollziehen können. Eine Inhaberin einer Kleintierpraxis erklärte sich bereit, mir diesen Perspektivenwechsel anhand eines dreitägigen „Praktikums" zu ermöglichen.

Die Erhebung wichtiger Kennzahlen aus nahezu allen bekannten Praxismanagementsystemen gehört für mich als Berater zum Tagesgeschäft. Wie jedoch Kunden und Tiere neu angelegt, in das digitale Wartezimmer gesetzt, Termine und Rückrufe eingetragen, Leistungen abkassiert werden, all dies war für mich bisher nicht wirklich relevant. Um mich auf das dreitägige „Praktikum" vorzubereiten, lasse ich mir daher am Vortag von einer erfahrenen TFA alle wichtigen Tätigkeiten im Rahmen des Kunden- und Patientenmanagements erklären. Zur Sicherheit erstelle ich mir für die wichtigsten Tätigkeiten eine kurze schriftliche Dokumentation.

Showtime...

Am nächsten Tag bin ich bereits beim Frühstück ein klein wenig angespannt. Welche Tastenkombination war das noch gleich, um Kunden abrechnen zu können? In welches Feld wurde die zweite Telefonnummer eingetragen? Ein kleiner Blick auf den Spickzettel beseitigt die offenen Fragen.

1

2

Um exakt 8:50 Uhr befestige ich mein Namensschild mit meiner neuen Funktion „Praktikant“ und übernehme die Kasse, für die ich ja schließlich auch verantwortlich bin. Schnell den Stuhl an meine Größe anpassen, in der Software anmelden – 9:00 Uhr, Eingangstüre aufschließen, Anrufbeantworter ausstellen – Showtime.

Bereits 15 Sekunden später klingelt das Telefon. Die Meldeformel am Telefon ist für mich ein „Home Run“, schließlich erkläre ich diese immer im Rahmen der Kommunikationstrainings. Das Verstehen des Kundennamens ist dann allerdings schon etwas anderes. Frau „Schmidtleininger“ – die nur eben einen vereinbarten Termin absagen will – entpuppt sich nach mehreren erfolglosen Eingabeversuchen schlussendlich als Frau „Schmidt-Leyniger“.

"Einen Praktikumstag kann ich auch Praxis-inhabern empfehlen, um die eigene Praxis aus einer anderen Perspektive kennenzulernen."

Nach nur drei Minuten stehen bereits vier Tierhalter mit ihren Tieren vor mir, die mich etwas skeptisch anschauen. Die Geräuschkulisse entwickelt sich entsprechend. „Das ist ja ganz ungewohnt, einmal einen Mann hier zu sehen.“ „Ja stimmt, sagen Sie mir bitte Ihren Namen, damit ich Sie eintragen kann?“ Der leicht verkniffene Gesichtsausdruck der Kundin am Ende der kleinen Schlange entgeht mir nicht. Jetzt nur die Ruhe bewahren.

Schnell nachfragen, wie es dem Charly von Frau Kramer geht, die Information in der Software dokumentieren, Charly auf die Waage stellen lassen, das aktuelle Gewicht in die Tierkartei eintragen. „1,3 kg mehr als beim letzten Termin, Frau Kramer. Nehmen Sie bitte einen Moment Platz.“ Das Telefon klingelt ohne Unterbrechung, ich nehme den nächsten Anruf entgegen und kontrolliere parallel, ob ich den abgesagten Termin gelöscht habe.

Dabei ploppt ein Fenster der Chat-Funktion mit einer Information der Tierärztin aus dem Behandlungsraum auf: „Ist Frau Schmidt-Leyniger noch nicht da?“ Während ich versuche, alle Aufgaben in einer sinnvollen Reihenfolge abzuarbeiten, fühle ich mich an die ersten 20 Minuten des Films „Der Soldat James Ryan“ erinnert.

„Möchten Sie bar oder per EC zahlen?“

Die Anmeldung entwickelt sich spätestens beim ersten Bezahlvorgang zu meinem persönlichen Omaha Beach. Den passenden Betrag in das EC-Cash Gerät eintippen, den Kunden um die Karte und um Eingabe der PIN bitten, schnell die beiden Ausdrucke getrennt voneinander abreißen, den Beleg über die erbrachten Leistungen ausdrucken, EC-Beleg antackern, den Kundennamen auf den Händlerbeleg schreiben und dabei feststellen, dass Kugelschreiber nicht wirklich gut auf Thermopapier schreiben. Da in der Praxissoftware „bar“ als Zahlart voreingestellt ist und die Umstellung auf die Zahlart „EC-Cash“ auch von routinierten TFA regelmäßig vergessen wird, werden alle Zahlvorgänge zusätzlich in einer Liste handschriftlich dokumentiert. „Wo ist noch gleich diese Liste?“ Während der rote Streifen auf der Papierrolle erscheint und das Ende der eingelegten Rolle signalisiert, schaue ich auf die Uhr. Exakt 9:30 Uhr, nur noch siebeneinhalb Stunden, wie um Himmels Willen wird diese Rolle gewechselt?

Nachdem die erste Kundenwelle abgeebbt ist, starre ich auf den Bildschirm und versuche meine Gedanken zu sortieren. Frau Kramer kommt mit Charly aus dem Behandlungsraum und möchte zahlen. „Einen kleinen Moment bitte, die Tierärztin trägt noch alles ein.“

Mittlerweile habe ich die Tastenkombination verinnerlicht, um das Wartezimmer aufzurufen und zu schauen, wann der grüne Haken beim Kunden erscheint, um die Kundin abrechnen zu können. Scheint etwas umfangreicher gewesen zu sein. Die Kundin schaut mich erwartungsvoll an. Ich beginne einen kurzen Smalltalk, um die Wartezeit zu überbrücken. Parasitenprophylaxe aktiv zu kommunizieren ist eine meiner Empfehlungen, also rufe ich die Information in Charlys Behandlungskartei auf. „Frau Kramer, stimmt es, dass Charly zuletzt vor neun Monaten entwurmt wurde?“ Die Antwort vermischt sich mit dem nächsten Klingeln des Telefons, während mir die Halterin der Weimaraner Hündin ihr ausgefülltes Neukun-

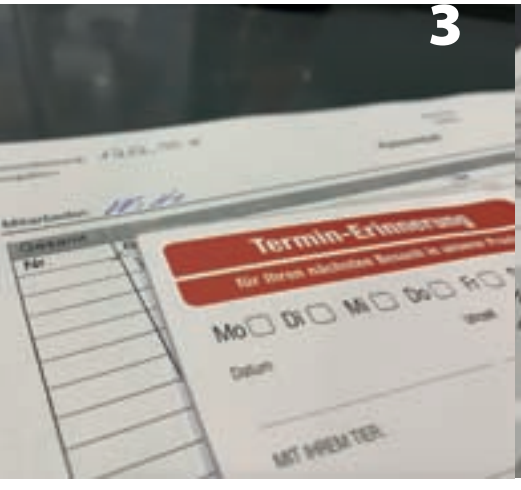

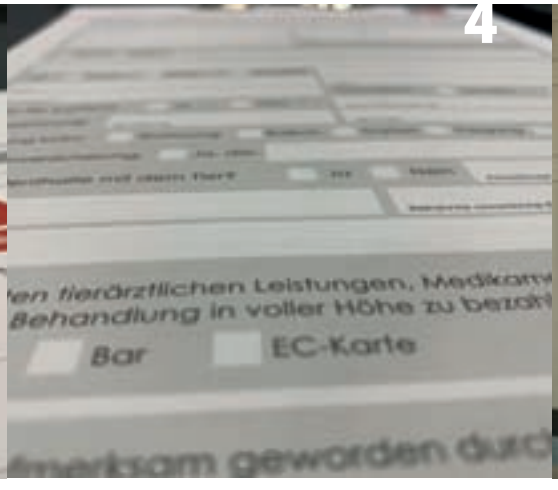

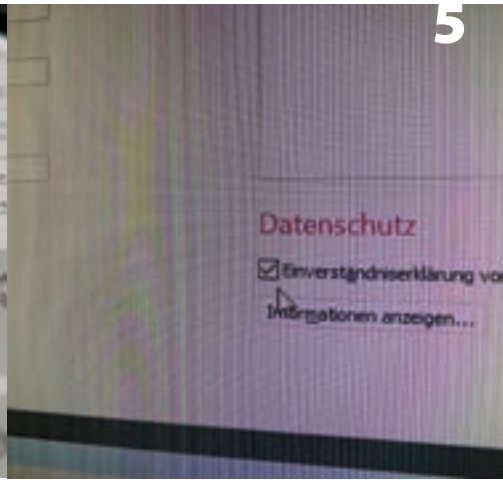

denformular auf die Theke legt. Kurz alle Angaben prüfen, die Unterschrift unter den Hinweisen zum Datenschutz auf der Rückseite fehlt. Macht aber nichts, ich muss ja ohnehin noch die Nummer des Mikrochips ablesen und in das Formular eintragen. „Unterschreiben Sie das bitte noch auf der Rückseite?“.

Zugegeben, am Nachmittag des ersten Tages laufen die einzelnen Schritte etwas routinierter, dafür ist meine Leistungskurve aber auch spürbar abgeflacht. Um 19:20 Uhr – 20 Minuten nach dem geplanten Ende der Sprechzeit – verlässt die letzte Kundin die Praxis, ein Notfallpatient hat die Terminplanung der Praxis zu einem unverbindlichen Serviervorschlag werden lassen. Zum Glück hatten alle Kunden dafür Verständnis.

Raphael Witte

ist Business Consultant für den veterinärmedizinischen Markt. Als Inhaber der Beratungsfirma Ruhmservice Consulting begleitet er vor allem Tierärzte auf dem Weg zu einer noch erfolgreicheren Tierarztpraxis oder Tierklinik. Zu seinen Klienten gehören kleinere Einzelpraxen, gehobene Kleintierpraxen, Tierkliniken sowie mittelständige Firmen und Konzerne der Veterinärbranche. In seiner Freizeit lässt er sich gerne auf dem Motorrad - oder Longboard - ganz entspannt den Wind um die Nase wehen, um einen freien Kopf zu bekommen.

Raphael Witte
RUHMSERVICE CONSULTING
Dingeichenstraße 4 | 41844 Wegberg
02432/8921599
info@ruhmservice.de
www.ruhmservice.de
www.facebook.com/ruhmservice

23 Cent zuviel – die Kasse stimmt (fast)

Beim „Kasse machen“ unterstützt mich eine TFA der Praxis. Der Kassenbestand wird im Kassenzählprotokoll dokumentiert. Während ich mit der Praxisinhaberin einige der Punkte bespreche, die mir im Tagesverlauf aufgefallen sind, übernimmt die „Kollegin“ die Bearbeitung der EC-Belege. „Bis auf 23 Cent zu viel stimmt alles Herr Witte, sehr gut!“ Ich lächle und werfe den Differenzbetrag in die Kaffeekasse. Während der nächsten beiden Tage gewinne ich etwas an Routine bei meinen Tätigkeiten, was zu einem angenehmen Effekt der höheren Trennschärfe bei den Gesichtern führt, die vor mir stehen. „Müller, ich war ja gestern schon einmal hier.“

Einige Detailfragen zur Software konnte ich am zweiten Tag über eine Facebook TFA-Gruppe klären. Die Hilfsbereitschaft war wirklich erstaunlich – vielen Dank! Am Ende des letzten Tages kann ich sogar Futtermittel verkaufen und weiß, wo die Röhrchen für die Kotproben liegen. Dennoch habe ich in den drei Tagen des „Praktikums“ nur einen kleinen Ausschnitt der Aufgaben einer Tiermedizinischen Fachangestellten kennengelernt. Die detaillierten Arbeiten im Labor, in der Behandlungs- und OP-Assistenz, der Warenbestellung und Wareneingangskontrolle werden für mich wohl für ewig ein Geheimnis bleiben, sofern ich nicht noch ein weiteres „Praktikum“ anhänge. Fürs Erste bin ich allerdings recht froh, am nächsten Tag wieder meiner gewohnten Tätigkeit in der Praxisberatung nachgehen zu können.

Fazit

Viele Details der Tätigkeiten am Empfang einer Tierarztpraxis verstehe ich nun viel besser - das führt zu noch mehr Praxisnähe. Zusätzlich habe ich einige Aspekte zur Optimierung der Prozesse mit Kunden gewinnen können. Einen Praktikumstag kann ich auch Praxisinhabern empfehlen, um die eigene Praxis aus einer anderen Perspektive kennenzulernen. Die Tätigkeiten der Tiermedizinischen Fachangestellten sehe ich nach diesen drei Tagen mit anderen Augen. Respekt, liebe TFA, Ihr habt einen Hammer-Job!

P.S. Vielen Dank an das geniale Praxisteam der „Tierarztpraxis an der Erft“ für die Geduld!

HUNDERUNDEN.DE
Der Beitrag ist unter der Rubrik „Aus der Praxis“ zu finden:
http://hunderunden.de/artikel/praxisberater

HUNDERUNDEN AUF TOUR 1

OSKAR, PAUL RAKETE, VIVI, ... & (NATÜRLICH) PEPPLES

Sie erinnern sich sicherlich an Cover-Dog „Oskar“, den Jack-Russell-Rüden von Fußballprofi Marcel Schmelzer, der den Titel der Erstausgabe von „Hunderunden. PRINT“ geziert hat. Bereits eine Woche nach Erscheinen der Ausgabe „stapelten“ sich die Glückwünsche in meinem digitalen Postfach und die Telefondrähte glühten. Die im Vorfeld häufig gestellte Frage, ob es nicht vollkommen antiquiert sei, „in diesen digitalen Zeiten auf das Medium Zeitschrift zu setzen“, war so sehr schnell vom Tisch.



In der Zwischenzeit haben meine Kollegin Lena Dietz und ich einige besondere Hunderunden absolviert und spannende Menschen interviewt. In der Szene bekannt ist sicherlich Medienprofi Tobias Tietje (Vetiprax, Köln), der auf den Tierarztmessen in Bielefeld, Köln, Berlin, Hannover, Baden Baden & Co. stets von seinem Golden Retriever „Paul Rakete“ begleitet wird.
Die Journalistin Lena Dietz hat die TV-Moderatorin Simone Sombecki („Tiere suchen ein Zuhause“, WDR) auf einer Gassirunde durchs Bergische Land interviewt. Die Tierschützerin adoptiert alte und kranke Hunde und sorgt so für einen schönen Lebensabend. Ihre Wald-und-Wiesen-Galga „Vivi“ ist bereits 13 Jahre alt und an Leishmaniose erkrankt ❶.

Gerade erschienen ist das Buch „Zwanzigtausend Reiseleiter“ des Stand-Up-Comedian Markus Barth, der sich meinen Fragen auf einer Hunderunde stellte. Mit dabei war Airedale-Schnauzer-Windhund-Mix „Benny“, der über die Tierschutz-Organisation „Animal-Hope-Nitra“ an ihn vermittelt wurde.

Ohne Tierarzt keine Hunderunden

*Tierärzte spielen auf „**Hunderunden.de**“ eine wichtige Rolle. Der Tierarzt ist der erste Ansprechpartner, wenn es um die Gesundheit der Vierbeiner geht. Mir ist es sehr wichtig, dass nicht selbsternannte Gurus über Tiermedizin philosophieren oder "Dr. Google" die Fragen der Tierhalter beantwortet. Tierärzte sollten sich meiner Meinung nach auch im Netz klar positionieren und zeigen, dass an ihnen in Sachen Tiermdizin kein Weg vorbeigeht. Das ist das erklärte Ziel meines Projektes. Ich würde mich sehr freuen, wenn Sie, nachdem Sie diese Ausgabe gelesen und an Ihre Kollegen weitergegeben haben, **drei Minuten Zeit** investieren und „**Hunderunden.de**“ online besuchen würden.*

Schritt I: *Schauen Sie unter der Rubrik „Dein Tierarzt“ nach, ob alle Ihre eingetragenen Praxisdaten korrekt sind:*
www.hunderunden.de/dein-tierarzt

Schritt II: *Klicken Sie nun auf die Rubrik „Aus der Praxis“. Hier finden Sie die Hunde-Praxis-Fälle Ihrer Kolleginnen und Kollegen – mittlerweile sind es über 200 „Geschichten“, in denen Hundehalter direkt durch den Tierarzt erfahren, wozu moderne Tiermedizin in der Lage ist:*
www.hunderunden.de/aus-der-praxis

Schritt III: *Beim Stöbern ist Ihnen sicherlich der Hunde-Praxis-Fall eingefallen, den Sie gerne veröffentlicht sehen wollen. Wir sorgen dafür, dass Ihr Artikel dann zunächst auf der Hunderunden-Startseite, später permanent unter der Rubrik „Aus der Praxis“ und darüber hinaus in den diversen sozialen Kanälen erscheint und so von vielen Hundehaltern gelesen wird.*

Ich freue mich auf jeden Fall auf Ihre Ideen und/oder Fragen.

1000 Grüße aus der stolzen
Domstadt am schönen Rhein
Ihr Andreas Moll

moll@mollmedia.de
0171 3623990
https://www.facebook.com/DeineHunderunden/
https://plus.google.m/+HunderundenNeueWegegehen
https://www.instagram.com/hunderunden.de/
https://twitter.com/hunderunden

ROGER (2),
ALLERGIKER

seit drei Wochen beschwerdefrei
dank **DOG SANA PFERD**

Auch als **CAT SANA PFERD** für Katzen

Alleinfuttermittel mit hypoallergenen Zutaten bei
Nahrungsunverträglichkeiten – exklusiv beim Tierarzt.

www.vet-concept.com

VET-CONCEPT
Gute Nahrung für Vierbeiner