Kleine

Heimtiere

Das Tierarzt-Magazin.

Febr. 2023

#1

Praxisreportage Exoticus

Makrodontie beim Meerschweinchen

Kaninchen und Meerschweinchen als Notfall

Blutentnahme bei Kleinen Heimtieren

JUST4VETS

www.Just4Vets.online

AG Kleinsäuger
der DGK-DVG

Arbeitsgruppe Kleinsäuger

AG der DVG-Fachgruppe Deutsche Gesellschaft für Kleintiermedizin (DGK-DVG)

Lust auf...

- fachlichen Austausch
- Networking
- kleinsäugerspezifische Fort-/ Weiterbildungen
- Zugang zu Fachjournalen (Heimtier konkret, Journal of Exotic Pet Medicine)
- Tierarztliste mit Spezialist:innen
- und vieles mehr …

... dann nehmen Sie Kontakt mit uns auf!

Deutsche Veterinärmedizinische Gesellschaft
Arbeitsgruppe Kleinsäuger
(AG der DGK-DVG)
E-Mail: kleinsaeuger@dvg.de
www.dvg-kleinsaeuger.de

Praxisreportage

04 **EXOTICUS – Zentrum für Heim- und Zootiermedizin**
Andreas Moll

Aus der Praxis

08 **Basics aus der Praxis: Kaninchen und Meerschweinchen als Notfall**
Diana Ruf

12 **Makrodonten beim Meerschweinchen – was sind das für Riesenzähne?**
Saskia Köstlinger

16 **Makrodontie beim Meerschweinchen – Fallbericht aus der Praxis**
Laura Imhof & Anna Draschka

20 **Blutentnahme bei Kaninchen und Meerschweinchen**
Yvonne Eckert

IMPRESSUM

KLEINE HEIMTIERE
Medium von mollmedia Verlag & Agentur
Andreas Moll
Alteburger Straße 18, 50678 Köln
www.mollmedia.de
moll@mollmedia.de
0221 3049887
0171 3623990

Redaktionsleitung
Dr. Anna Draschka, München
0179 7406488
anna@tierarzt-hadern.de

Anzeigenverkauf
Andreas Moll
www.mollmedia.de

Layout, Gestaltung & Satz
Heike Kaminsky, Konstanz
www.heike-kaminsky.de

Titelbild
devmarya – stock.adobe.com

Druck
Zeitfracht GmbH, Nürnberg
www.zeitfracht-medien.de

KLEINE HEIMTIERE
erscheint viermal jährlich als Beilage in HUNDERUNDEN bzw. KATZENMEDIZIN. Die Autorenrichtlinien können bei der Redaktion angefordert werden. Herausgeber und Verfasser übernehmen keinerlei Verantwortung oder Gewährleistung für die Vollständigkeit, Richtigkeit und Aktualität der in dieser Publikation dargestellten Inhalte.

https://Just4Vets.online
https://www.facebook.com/DeineHunderunden
https://www.instagram.com/hunderunden.de
https://twitter.com/hunderunden
https://bit.ly/3ZQGB7K

Neugierig bleiben!

4,6 Millionen kleine Heimtiere leben aktuell in deutschen Haushalten. Nicht alle Besitzer:innen sind bereit, das nächste Urlaubsbudget in das vernachlässigte Meerschweinchen der Kinder zu investieren, jedoch gibt es eine stetig wachsende Gruppe von verantwortungsvollen Kleinsäugerbesitzer:innen, die sehr gut informiert sind, sich für ihre Tiere hochwertige Tiermedizin wünschen und dafür weder Kosten noch Mühen scheuen.
In den letzten Jahren entwickelt sich dieser Teilbereich der Tiermedizin steil: Komplexe Diagnostik mittels CBCT, Endoskopie und Ultraschall sind an der Tagesordnung, aufwendige chirurgische und internistische Therapien werden möglich. Und was noch vor wenigen Jahren undenkbar erschien: es werden reine Fachpraxen für kleine Heimtiere eröffnet.
Für die nicht spezialisierten Kleintierpraktiker:innen bedeutet das, den Spagat zu meistern zwischen einem sehr anspruchsvollen Klientel und Besitzer:innen, die ausschließlich eine Basisversorgung wünschen.
Fachinformationen auf dem Themengebiet der KLEINEN HEIMTIERE in gedruckter und/oder digitaler Form sind meiner Meinung nach deutlich unterrepräsentiert. Das wird sich ab sofort ändern. Mit dem Fachmagazin KLEINE HEIMTIERE wollen wir eine Plattform sowohl für diejenigen Kolleg:innen schaffen, die sich mit Leib und Seele den Kleinsäugern verschrieben haben, und natürlich auch für alle, die sich zwar nicht auf diese Spezies spezialisiert haben, den Kleinsäugern in der täglichen Sprechstunde aber eine solide Diagnostik und Therapie anbieten möchten.

Empfehlungen aus der Praxis für die Praxis

Das Magazin wird 4x im Jahr Tipps, Tricks und übersichtliche Hilfestellungen bereitstellen, viele spannende Fälle aufgreifen, den aktuellen Stand der Wissenschaft abbilden und die neusten Diagnostik- und Therapie-Möglichkeiten aufzeigen. Wir haben mit viel Herzblut diese erste Ausgabe produziert und sind sehr gespannt, wie Ihnen die Premiere des Heimtiermagazins gefällt. Wir freuen uns sowohl auf ihre konstruktive Kritik und Ihre Wünsche für die kommenden Ausgabe.

Bleiben Sie neugierig, Ihre



In fünf Prozent der deutschen Haushalte leben ca. fünf Millionen Heimtiere wie Kaninchen, Meerschweinchen, Hamster, Ratten und Mäuse. "In der Schweiz sind es gut 500.000", erklärt Tierarzt Samuel Frei, der im Herbst 2021 in der Kleinstadt Adliswil am Zürichsee das Zentrum für Heim- und Zootiermedizin eröffnete. "Ich wollte nach meiner Zeit in der Klinik für Zoo-, Heim- und Wildtiere an der UZH wieder mehr mit Menschen arbeiten und habe mich für die Praxis und gegen die Forschung entschieden", erklärt der Tierarzt, der sich schon immer für die Kleinsäuger und Exoten interessiert hatte und mit diesem Interessengebiet der Einzige in seinem Semester war.

Praxisreportage: "Volle Konzentration auf Meerschweinchen, Kaninchen und Exoten"





Samuel Frei lebt und liebt seinen Beruf. Er hat mit seiner Frau, der Tierärztin Kate Hagen-Frei, die ebenfalls über einen breiten Erfahrungsschatz aus der Zootier- und Exotenmedizin verfügt und darüber hinaus eine berufliche Schwäche für Fische und andere Meeresbewohner hat, die Praxis gegründet. Kate Hagen-Frei übernimmt hier regelmäßig Dienste und springt ein, wenn Not am Mann, bzw. an der Frau herrscht. Darüber hinaus hat sie sich im Wartebereich der Praxis "ausgetobt", in dem sie "wunderschöne und nachhaltige Alltagsprodukte" präsentiert, die auch im Praxisshop käuflich zu erwerben sind. "Die Produkte kommen bei den Kund:innen sehr gut an und verleihen der Praxis eine Wohlfühlatmosphäre", freut sich der Tierarzt.

Praxisgründung mit großer Portion Mut

Im Vorfeld hatte den beiden jedoch kein einziger zu der Idee geraten, eine auf Kleinsäuger spezialisierte Tierarztpraxis zu eröffnen. Zu groß sei das Risiko, Katzen und Hunde als Patienten und damit als sichere Umsatzbringer auszuschließen. Dass die beiden sich trotz aller Bedenkenträger:innen zu diesem Entschluss entschieden haben, liegt einerseits am Interesse an diesen besonderen Tieren und andererseits an den Erfahrungen, die Samuel Frei im Rahmen seiner Residency am UC Davis Veterinary Medical Teaching Hospital gemacht hat. "Dort war man, was Qualität der Medizin und Einstellung zu den Kleinsäugern anbetraf, Lichtjahre voraus", resümiert der Tierarzt. "Zudem habe ich gelernt, Ideen in die Tat umzusetzen und schlimmstenfalls zu scheitern!" Bei der Suche hatte das Tierärztepaar Frei Glück, als sie die 120 Quadratmeter ehemalige Humanpraxis in Adliswil fanden. Im früheren Röntgenraum steht heute der CT, außerdem gibt es einen Untersuchungsraum, einen OP mit Vorbereitungsraum, den Empfangs- und den Wartebereich. Das Ehepaar hat besonderen Wert auf das technische Equipment gelegt, das neben dem Computertomographen aus einem Röntgen- und einem Ultraschallgerät, sowie einer Endoskop-Komplettanlage besteht. Die Möbel und die sonstige Einrichtung wurden im schwedischen Möbelhaus gekauft. In der Praxis arbeitet Frei Tag für Tag mit Velia und Delia, den beiden Tiermedizinischen Praxisassistentinnen, zusammen, von denen er in höchsten Tönen spricht und sie als

"zwei absolute Volltreffer" beschreibt. Der Jungunternehmer hatte ganz gezielt nach Helfer:innen gesucht, die zwar Praxiserfahrung mitbringen, bisher jedoch wenig mit Exoten gearbeitet haben. "Es ging mir darum, dass hier ganz neue Arbeitsabläufe erlernt und etabliert werden sollten und keine Kraft auf die Umerziehung alter, einstudierter und nicht mehr zeitgemäßer Arbeitsschritte gelegt werden", erklärt der Tierarzt, der extrem froh ist, dass seine beiden Mitarbeiterinnen mit viel Experimentierfreude und einer großen Portion Tierliebe am Werk sind.

Heimtiere entwickeln sich zu vollwertigen Familienmitgliedern

Kaninchen, Meerschweinchen und Exoten nehmen einen festen Platz in den Familien ihrer Besitzer:innen ein, die ihren Tieren die beste Versorgung zukommen lassen wollen. Fachtierärzt:innen wie Samuel Frei gibt es im deutschsprachigem Raum nicht allzu viele, und demensprechend nehmen die Besitzer:innen viele hundert Kilometer Anfahrt in Kauf, um sich die beste medizinische Versorgung müssen Tiere behandeln, um stetig mehr über diese Tiere zu lernen", erklärt der leidenschaftliche Tierarzt, der sich jedoch bewusst ist, dass eine CT-Untersuchung zum Beispiel bei einem Hamster noch nicht voll abgerechnet werden kann.

Grundsätzlich findet er, dass medizinische Untersuchungen für alle Tiere gleich professionell und dadurch auch gleich teuer sein sollten. Die Besitzer:innen sollten die finanzielle Verantwortung für die Tiere übernehmen, egal wie teuer die Tiere in der Anschaffung sind.

Tiermedizin auf Topniveau

Menschen, die in seine Praxis kommen, wissen, dass bei EXOTICUS qualitativ sehr gute Tiermedizin angeboten wird, die zweifelsohne auf dem Niveau der Exotenklinik an der UZH liegt. Das wissen auch Tierhalter:innen wie die Besitzerin eines Hahns, der aufgrund seiner Verdauungsprobleme operiert werden muss. Das stolze Tier wird narkotisiert, der Kropf aufgeschnitten und der Inhalt in der Hoffnung entnommen, dass die gefressenen Steine der Grund allen Übels sind. Kosten spielen hierbei keine Rolle, Hauptsache dem Vogel wird geholfen - das ist die Einstellung der Kundin. Natürlich kann das EXOTICUS-Team helfen, und schon am Abend fahren Mensch und Hahn zufrieden nach Hause.

zu sichern. "Nur weil der Patient ein Kaninchen oder ein Vogel ist, heißt das nicht, dass man schlechte Medizin betreiben muss", erzählt der Tierarzt, der medizinisch alles anbietet, was bei Hunden und Katzen auch angewendet wird. "Die Zahnbehandlung eines Kaninchens kostet dann auch schon einmal 500 Franken", erklärt Samuel Frei, der jedoch nicht immer 100 % seiner Arbeit auch in Rechnung stellen kann und will. "Ich taste mich Schritt für Schritt an eine für alle Seiten annehmbare Abrechnung heran, vor allem, da es in der Schweiz keine Gebührenordnung wie im Nachbarland Deutschland gibt". Als Beispiel nennt er seinen CT, den er gerne und oft zu diagnostischen Zwecken einsetzt, wenn es medizinisch ratsam ist. "Wir wissen über manche Spezies noch viel zu wenig und

Zusammenarbeit mit Haustierärzt:innen der Umgebung

Der junge Tierarzt kann sich über zu wenig Arbeit absolut nicht beklagen. Er sagt, es hätte sich in der Umgebung schnell herumgesprochen, dass er eine kleine, spezialisierte Praxis am Zürichsee eröffnet hatte, die auch noch mit einem CT ausgestattet sei. Viele der in der Umgebung niedergelassenen Tierärzt:innen waren scheinbar froh, dass sie in der Coronazeit, in der auch in der Schweiz die Haustierzahlen in die Höhe schnellten, einen Teil ihrer Patienten an den Spezialisten überweisen konnten. "Ich glaube, dass die Kolleg:innen froh sind, dass wir keine Katzen und Hunde behandeln, sondern uns auf die Tiere spezialisieren, die ansonsten die absolute Ausnahme in der Tierarztpraxis bilden", so Frei. "Und so sind

wir eine Ergänzung und keine Konkurrenz!" Gerne stehen Samuel Frei und sein Team für Überweisungen zur Verfügung, führen spezielle Untersuchungen durch, setzen natürlich auch den Computertomographen ein und führen chirurgische Eingriffe bei Heim- und Zootieren durch. Eine gute Zusammenarbeit ist dem Spezialisten extrem wichtig, der den Haustierärzt:innen einen schriftlichen Bericht mit weitergehenden Behandlungsempfehlungen zukommen lässt.

Projekt: EXOTICUS 2.0

Und das kommt sehr gut an in der tierärztlichen Nachbarschaft, denn die Überweisungen nehmen täglich zu. Noch kann das kleine Praxisteam dem Ansturm standhalten, doch weiß der Praxigründer, dass er sich in absehbarer Zeit nach weiteren Tierärzt:innen Ausschau halten muss, was sicherlich einerseits bei dem Fachkräftemangel und andererseits bei der tiermedizinischen Spezialisierung nicht einfach sein wird. Frei lässt sich davon jedoch nicht irritieren, der schon jetzt vom nächsten Praxismodell EXOTICUS 2.0 träumt. Der Unternehmer, dessen Mietvertrag für die Immobilie in drei Jahren ausläuft, will jetzt Erfahrungen sammeln, die dann ins kommende Praxisprojekt mit einfließen werden.

Andreas Moll

Just4vets.online
Diesen Beitrag finden Sie auch online unter
https://just4vets.online/gefluester/exoticus-heimtiere

JUST4VETS
SCAN MICH

Drei Fragen der Chefredaktion an Exoticus-Gründer Dr. Samuel Frei

Die Chefredakteurin des Fachmagazins KLEINE HEIMTIERE, hat mir zusätzlich noch einige Fragen diktiert, die ich Samuel Frei gestellt habe.

***Anna Draschka:** Welche Untersuchungen gehören für Euch zu jeder Kaninchen-Konsultation dazu? Was empfehlt Ihr den Besitzer:innen?*

***Samuel Frei:** Die komplette klinische Untersuchung inkl. Temperatur ist immer dabei. Bei Routineuntersuchungen empfehlen wir sicher ab und zu auch eine Blutuntersuchung, vor allem bei älteren Tieren. Röntgen machen wir meistens nur nach Indikation. Kotuntersuchungen laufen bei uns vor allem bei Reptilien und Vögeln routinemäßig. Bei Kaninchen und Nagetieren untersuchen wir den Kot nur bei Durchfall, bzw. Magen-Darm-Beschwerden. Bei Kaninchen gibt es vor der Impfung eine Allgemeine Untersuchung ohne weitere Tests.*

Führt Ihr auch Wachscans in Eurem CBCT durch? Bei welchen Indikationen?

Wachscans führen wir nur bei Reptilien durch. CBCTs sind von Natur aus sehr anfällig für Bewegungsartefakte, und Reptilien sind die einzigen, die im Wachzustand wirklich stillhalten. CT vom Schädel bei Kaninchen ist unmöglich, außer man ist mit einer sehr schlechten Auflösung zufrieden. Das macht dann aber nicht viel Sinn, da der Vorteil vom CBCT die bessere Auflösung im Gegensatz zum herkömmlichen CT ist.

Empfehlt Ihr die prophylaktische Kastration von weiblichen Kaninchen? In welchem Alter?

Ja, empfehlen wir. Meistens zwischen 4-6 Monaten. Da wir aber immer eine OHE machen, kann man die Tiere auch gut erst etwas später kastrieren. Junge Tiere sind aber noch nicht so dick, so dass die OP dann etwas schneller geht.



Samuel Frei

hat zuletzt als Oberarzt am Tierspital Zürich und als Tierarzt im Züricher Zoo gearbeitet. Direkt nach dem Studium hat er den Weg einer mehrjährigen Ausbildung zum diplomierten Exoten- und Zootierarzt eingeschlagen, welcher ihn zuerst nach Deutschland und schlussendlich in die USA geführt hat. Einen Teil seiner Ausbildung konnte er in Kalifornien an der UC Davis abschließen. Seine Leidenschaft gilt vor allem der Endoskopie und Chirurgie. In seiner Freizeit verbringt er viel Zeit mit seinem Hund Dixie und den beiden Kaninchen Ellie und Leopold.

Exoticus
ZENTRUM FÜR HEIM- UND ZOOTIERMEDIZIN

Exoticus – Zentrum für Heim- und Zootiermedizin
Sihlquai 10 8134
Adliswil Schweiz
+41 4457 74966
sfrei@exoticus.ch
www.exoticus.ch
www.exoticus.ch/shop/
www.facebook.com/Exotvet
www.instagram.com/exoticus_vets
www.twitter.com/Exoticus_vets

Tierarzt Plus Partner

Als Mutter von zwei kleinen Kindern kann ich heute unternehmerisch, finanziell attraktiv und selbstbestimmt meine Vorstellungen einer zukunftsfähigen Tiermedizin umsetzen – dank Tierarzt Plus Partner ohne die enormen Belastungen und die Risiken der klassischen Selbstständigkeit.

Dr. Thekla Bogenhagen,
Praxisgründerin

Gründen ohne Risiko

UNSER VERSPRECHEN:

+ Endlich selbst entscheiden. Als Gründer:in bist Du für Deinen Standort selbst verantwortlich und gestaltest Dein Umfeld nach Deinen Vorstellungen.
+ Mit Sicherheit zur eigenen Praxis. Wir sorgen für finanzielle Stabilität, damit Dein Standort wächst und gedeiht.
+ Mehr Zeit für Tiergesundheit. Durch die zentrale Unterstützung bist Du flexibler und hast mehr Freiraum für die bestmögliche Versorgung der Tiere in Deiner Region.
+ Mit den Besten lernen. Wir stehen Dir jederzeit mit Coachings und strategischer Beratung zur Seite. Gemeinsam werden junge Gründer:innen bei uns zu erfolgreichen Führungskräften.

DEIN WEG ZUR EIGENEN PRAXIS:

QR-Code scannen und endlich ankommen!

www.tierarztpluspartner.de

Teil 1

Basics aus der Praxis: Kaninchen und Meerschweinchen als Notfall

Diana Ruf, Bichl

Immer mehr Halter:innen von Kaninchen- und Meerschweinchen erwarten für ihre Tiere eine genauso gute tiermedizinische Versorgung, wie sie es für Hunde oder Katzen mittlerweile Standard in unseren Praxen ist. Auch die Bereitschaft, diese Leistungen zu bezahlen, ist da. Viele Besitzer:innen fahren sogar hunderte Kilometer, um ihr Tiere bei entsprechend fortgebildeten Tierärzt:innen vorzustellen. Im Notdienst oder bei akuten lebensbedrohlichen Erkrankungen ist das nicht möglich, und Kaninchen und Meerschweinchen werden Kolleg:innen notfallmäßig vorgestellt, die nicht umfassend in diesem Bereich fortgebildet sind. Viel zu oft werden in solchen Situationen aus Unwissenheit lebensrettende Maßnahmen unterlassen oder sogar den Tieren mit falschen Medikamenten o.ä. geschadet.

Diese Artikelserie aus der Praxis soll helfen bei akut krank vorgestellten Kaninchen und Meerschweinchen das Richtige zu tun - und das Falsche zu unterlassen.

Teil 1: Triagierung und Erstversorgung

• TRIAGIERUNG

Kaninchen- und Meerschweinchen „verstecken“ als Beutetiere Krankheitssymptome sehr gut. Wenn Tierhalter:innen Veränderungen bei ihrem Tier auffallen, dann liegen oft schon schwerwiegende Krankheitsprobleme vor. Daher ist eine kompetente Einschätzung durch entsprechend geschulte TFA schon am Telefon sehr wichtig, denn symptomatische Kleinsäuger können nur sehr selten „bis Montag warten“.

Triage am Telefon

Eine Vorstellung *noch am gleichen Tag* ist immer nötig bei:
- verminderter Futteraufnahme
- erhöhter Atemfrequenz
- verminderter Aktivität
- Schmerzanzeichen

Eine *unmittelbare Vorstellung* als Notfall ist immer nötig bei:
- Anorexie
- Dyspnoe, Maulatmung
- Apathie

Im laufenden Praxisbetrieb und vor allem im Notdienst lassen sich oft auch längere Wartezeiten nicht vermeiden. Kaninchen und Meerschweinchen können, auch wenn sie bei erster Inaugenscheinnahme relativ unauffällig erscheinen, in akuter Lebensgefahr schweben.
Sollten Wartezeiten nicht zu vermeiden sein, muss kurz nach Ankunft des Tieres zumindest die Atmung beurteilt, das Abdomen palpiert und die Körpertemperatur gemessen werden.

Triage im Wartezimmer

- Beurteilung der Atmung (Atemfrequenz, Atemtyp, Maulatmung ist ein Zeichen für hochgradige Atemnot)
- Palpation Abdomen (Dolenz, Füllungszustand Magen und Blinddarm, Hinweise auf Dilatation/Aufgasung)
- Messung der Körpertemperatur (Kaninchen 38,5 – 40°C, Meerschweinchen 37,5°C – 39,8°)

Je nach Befunden müssen umgehend und noch vor Beginn diagnostischer Maßnahmen Erstversorgungsmaßnahmen eingeleitet werden!

• ERSTVERSORGUNG

Wärmen

Bei Untertemperatur müssen Kaninchen und Meerschweinchen gewärmt werden. Zum Wärmen eignen sich Wärmflaschen, Wärmematten, Bair-Hugger, Snuggle-Safes, mit warmem Wasser gefüllte Gummihandschuhe, Inkubatoren und unter Aufsicht auch Rotlicht (Cave Cornea).
So simpel „Wärmen“ als Maßnahme eigentlich ist, so muss man sich doch bewusst sein, wie gering der Temperaturbereich ist, der dem Tier einen Vorteil bringt. Um die Körpertemperatur des Patienten zu steigern, müssen an der Haut des Tieres mindestens 38,0°C erreicht werden, allerdings entstehen schon ab einer Tem-

1 *Erstversorgung noch in der Transportbox.*

2 *Kaninchen. Blau: Vena auricularis lateralis. Rot: Arteria auricularis medialis. Durch Ausstreichen der A. auricularis nach proximal während die Vene gestaut bleibt, kann die Füllung der Vene verbessert werden.*

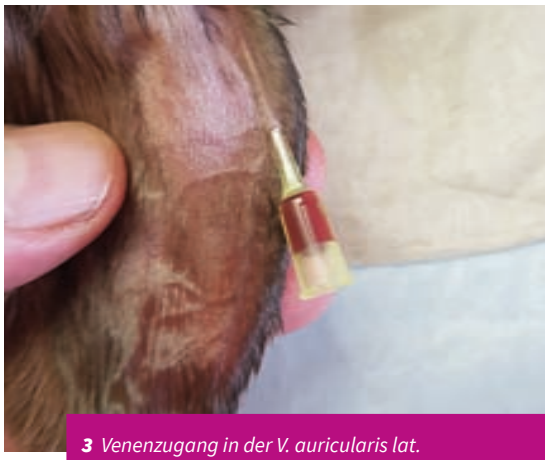

3 *Venenzugang in der V. auricularis lat.*

> *Kleinsäuger wie Kaninchen und Meerschweinchen „verstecken“ ihre Krankheitssymptome, darauf muss bei der Terminvergabe und im Wartezimmer besonderes Augenmerk gerichtet und speziesentsprechend triagiert werden.*
> *Zur Erstversorgung bei einem Kaninchen oder Meerschweinchen mit Untertemperatur gehören Wärme, intravenöse Infusion, Analgesie mit Metamizol und bei Bedarf Sauerstoffgabe. Weitere Maßnahmen sollten danach zügig befundabhängig ergriffen werden.*

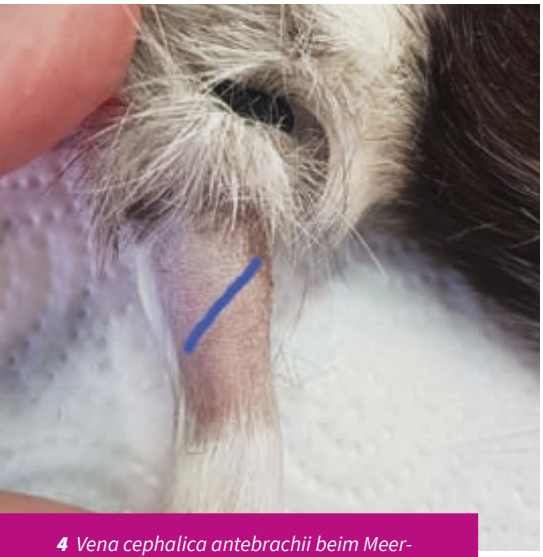

4 *Vena cephalica antebrachii beim Meerschweinchen.*

peratur von 42°C Gewebeschäden. Daher empfiehlt es sich, wiederholt zwischen Tier und Wärmequelle die anliegende Temperatur zu messen, z.B. mit einem Fieberthermometer.
Stark unterkühlte Patienten sollten nur langsam aufgewärmt werden, dazu die Temperatur regelmäßig rektal kontrollieren.

Infusion

Kaninchen und Meerschweinchen mit Untertemperatur befinden sich im Schock oder einem schockähnlichen Zustand, sie brauchen immer intravenöse Flüssigkeitszufuhr, mindestens als Bolus, oder je nach Verlauf als Dauertropfinfusion (DTI). Eine subkutane Flüssigkeitsgabe ist nicht zielführend.
Ein Venenzugang beim Kaninchen lässt sich am einfachsten in die seitliche Ohrrandvene, V. auricularis lat., legen. Ist der Füllungszustand der Vene schlecht, kann durch Ausstreichen der mittig am Ohr verlaufenden Arteria auricularis nach distal, während die Vene gestaut bleibt, die Vene deutlich besser sichtbar gemacht werden. Auch an den Vv. cephalica und saphena lateralis sind Zugänge möglich.

Der Venenzugang beim Meerschweinchen erfolgt am einfachsten über die V. cephalica antebrachii. Es eignen sich gelbe (24G) und lila (26G) Braunülen, am besten ohne Flügel.

Wenn bei Meerschweinchen kein intravenöser Zugang möglich ist, kann intraabdominal oder intraossär infundiert werden.
Intraabdominale Infusion: Im caudalen Abdomen in Höhe Kniefalte, paramedian, flach, max. 1 cm weit einstechen. Das Meerschweinchen sollte dabei etwas mit dem Kopf abwärts gelagert werden, damit sich das Darmkonvolut nach cranial verlagert. Bei dieser Lagerung auf Dyspnoe achten. Nach Punktion aspirieren und die Lage der Nadel korrigieren, falls Urin aspiriert wird.
Intraossärer Zugang: In den Femur durch die Fossa Trochanterica oder in die Tibia über den Tibiakamm.
Infundiert wird mit angewärmter Vollelektrolytlösung. Ein Glucosezusatz ist außer bei nachgewiesener Hypoglycämie (z.B. bei jungen Meerschweinchen) bei Kaninchen und Meerschweinchen kontraindiziert.
Wenn Infusionswärmer eingesetzt werden, muss das Gerät möglichst nah vor dem Venenzugang platziert und der Bereich zwischen Wärmegerät und Venenzugang z.B. mit Watte und Verband isoliert werden. Die Infusionsflüssigkeit kühlt sonst zwischen Gerät und Vene wieder aus, da der Durchfluss beim Kleinsäuger langsam ist.
Als Erstversorgung beim untertemperierten Schockpatienten bietet sich eine intravenöse Bolusinfusion mit Vollelektrolytlösung an. Dabei infundiert man in mehreren Portionen insgesamt 10 - 15ml/kg i.v. in 10 – 15 Minuten. Gut bewährt hat sich dafür eine großlumige Spritze, gefüllt mit der entsprechenden Bolusgesamtmenge, die zwischen den Flüssigkeitsgaben im Wasserbad auf Temperatur gehalten wird (Wassertemperatur mit Fieberthermometer kontrollieren). Auch der Einsatz einer Spritzenpumpe ist sinnvoll, dabei sollte ein Infusionswärmer verwendet werden, s.o. Dieser Bolus kann bei Bedarf wiederholt werden. Weitergeführt wird die intravenöse Flüssigkeitszufuhr dann per Dauertropfinfusion. Dabei ist zu beachten, dass gerade Kaninchen mit Ileus / Subileus eine akute Niereninsuffizienz (ANI) entwickeln können, daher unbedingt Urinabsatz, Gewicht und Atmung kontrollieren.

Infusion

- Kaninchen V. auricularis lat.; Meerschweinchen V. saphena antebrachii
- Warme Vollelektrolytlösung ohne Glucosezusatz
- Schock-Bolus: 10 – 15ml/kg i.v. in 10 – 15 Minuten. Ggf. wiederholen.
- Bei hypovolämischem Schock hypertone NaCl (7%) 4ml/kg über 10 Minuten möglich.
- DTI: Erhaltung 3 -4 ml/kg/h i.v. + Verlust + Defizit
- CAVE Überinfusion! Gerade Kaninchen mit Ileus können ANI entwickeln: Kontrolle Urinabsatz (1-2ml/kg/h), Gewichtskontrolle, Atmung beobachten

Analgesie

Kaninchen und Meerschweinchen, die akut krank vorgestellt werden, leiden häufig unter Schmerzen. Gerade abdominale Pathologien wie Magendilatationen, Aufgasungen etc. gehen mit starken Schmerzen einher. Eine wichtige Erstmaßnahme ist daher bei diesen Patienten eine zügige analgetische Versorgung. Als Mittel der Wahl, noch bevor Diagnostik erfolgen konnte, eignet sich Metamizol, denn es wirkt gut bei abdominalen Schmerzen, hat ein geringes Nebenwirkungspotential und man macht nichts „verkehrt“, wenn

man mit der diagnostischen Ersteinschätzung doch falsch lag. Bei Patienten mit Untertemperatur sollten wegen der verminderten peripheren Diffusion möglichst alle Medikamente intravenös verabreicht werden. Metamizol sollte nur langsam intravenös appliziert werden, um Blutdruckabfälle zu vermeiden. In die Spritze mit dem ersten Flüssigkeitsbolus (s.o.) gegeben, kann Metamizol in passender Geschwindigkeit gegeben werden. Oft bessert sich das Allgemeinbefinden der Tiere nach der Bolus-Schockinfusion inkl. Metamizolgabe deutlich, sodass diagnostische Maßnahmen möglich sind.
Bei starken abdominalen Schmerzen beim Kaninchen reicht Metamizol nicht aus, es sollte zusätzlich ein Opiat wie z.B. Butorphanol 0,1 – 1 mg/kg alle 2 – 6 Stunden oder Buprenorphin 0,01 – 0,05mg/kg alle 6 – 12 Stunden eingesetzt werden.

Meloxicam und andere NSAID sind bei Verdacht auf entzündliche Schmerzen indiziert, z.B. bei Otitis media, Zahnentzündungen, Cystitis etc.
Bei Verdacht auf Pathologien des Verdauungstraktes, bei Untertemperatur und Schockgeschehen sind NSAID wie bei anderen Spezies kontraindiziert.

Analgesie in der Erstversorgung

- Metamizol:
  Kaninchen: 50 – 65mg/kg tid – qid
  Meerschweinchen 50 – 100mg/kg qid
  Vor allem bei Verdacht auf gastrointestinale Probleme, Magendilatation, Tympanie etc.
- Meloxicam:
  Kaninchen: 0,3 – 0,6 mg/kg sid – bid
  Meerschweinchen 0,1 –0,5 mg/kg sid
  Bei Zahnschmerzen, Ohrenschmerzen, Cystitis…
  Nicht bei Verdacht auf gastrointestinale Probleme, nicht bei Schock, Untertemperatur!

Sauerstoff

Patienten mit Dyspnoe oder labiler Kreislaufsituation müssen mit Sauerstoff versorgt werden. Dazu kann ein Sauerstoffschlauch als Flow-by vor die Nase gehalten werden, bei größerer Atemnot kann, wenn das Tier es akzeptiert, Sauerstoff per Maske gegeben werden, in schweren Fällen muss eine Sauerstoffbox zum Einsatz kommen.

Literatur im Onlineartikel.

JUST4VETS

SCAN MICH

Just4vets.online
Diesen Beitrag finden Sie auch online unter
https://just4vets.online/heimtiere/notfall-heimtier

Dr. Diana Ruf

hat Tiermedizin von 1996 bis 2001 an der LMU München studiert. Seit 2006 ist sie in eigener Kleintierpraxis im Süden Bayerns niedergelassen. Schon von Kindesbeinen an lagen ihr neben Hunden und Katzen die Belange von Kleinsäugern am Herzen. Ihr Ziel als Tierärztin ist es, dass Kleinsäuger in den Tierarztpraxen nicht mehr länger als "Patienten 2. Klasse" behandelt werden. Auch die Aufklärung der Tierhalter:innen über die speziellen Bedürfnisse von Kaninchen, Meerschweinchen und Co. ist ihr ein besonderes Anliegen. Die Tierärztin ist Mitglied im Vorstand der AG Kleinsäuger der DGK-DVG.

Tierarztpraxis Dr. Diana Ruf
Bahnhofstraße 8 – 83673 Bichl
08857 899114
08857 899115
kontakt@tieraerztin-ruf.de
www.tieraerztin-ruf.de
www.facebook.com/tieraerztinruf
www.instagram.com/tieraerztin_ruf

ANZEIGE

Pfotendoctor.de

Anrufe in der Nacht - wie umgehen damit?
Eine Lösung ist außerhalb der eigenen Öffnungszeiten an die neue Rufnummer der Berliner Praxis Pfotendoctor.de weiterzuleiten. Die Praxis hat sich auf die Beratung per Telefon spezialisiert und steht Tierhalter:innen mit geschulten Tierärzt:innen rund um die Uhr zur Verfügung. Der Ablauf ist einfach: Das Praxistelefon wird auf die Rufnummer (T: 030/83793140) umgeleitet oder der Anrufbeantworter damit besprochen, Anrufende werden automatisiert über Kosten und Ablauf aufgeklärt, relevante Daten werden abgefragt und nach wenigen Augenblicken wird die Verbindung zur Tierärzt:in hergestellt.Im identifizierten Akutnotfall erfolgt die Anmeldung beim lokalen Notdienst. Ein Großteil der Anrufe wird jedoch in die reguläre Sprechstunde des Haustierarztes verwiesen. Rechnung, Dokumentation und Rücküberweisung erfolgen per E-Mail. Abgerechnet wird nach GOT. Für Tierärzt:innen fallen keine Kosten an. Bereits mehr als 100 Praxen sowie diverse Notdienste im gesamten Bundesgebiet arbeiten zufrieden mit Pfotendoctor.de zusammen.

Makrodonten beim Meerschweinchen – was sind das für Riesenzähne?

Saskia Köstlinger, Ravensburg

Meerschweinchen, die nicht fressen können, stellen Tierärzt:innen und Besitzer:innen stets vor große Herausforderungen. Es gilt schnellstmöglich herauszufinden, was die Ursache für die Anorexie ist und ob es sich um eine echte Anorexie oder eine Pseudoanorexie handelt. Meerschweinchen, die an einer Zahnerkrankung leiden, zeigen häufig eine Pseudoanorexie, bei der sie prinzipiell noch Appetit haben, aber nicht mehr fressen können. Die Gründe hierfür können vielfältig sein. Allen voran sind durch die Zahnerkrankung verursachte Verletzungen der Weichteile in der Maulhöhle zu nennen. Aber auch Parodontitiden, Zahnwurzelabszesse, retrograde und intraorale Elongation der Backenzähne und damit zusammenhängende Verschiebungen der gesamten Okklusion bzw. Kieferanatomie können zu massiven Schwierigkeiten bei der Futteraufnahme führen. Bislang wurde als Ursache für Zahnerkrankungen beim Meerschweinchen am häufigsten eine unzulängliche Fütterung genannt, welche durch verminderten Abrieb über eine Elongation der Zähne schließlich zu allen weiteren negativen Konsequenzen wie Weichteilverletzungen durch Spitzen, Brückenbildung, Kieferabszesse, etc. führen könne.

Was gibt es Neues?

Neuere Studien haben den Fokus beim Meerschweinchen nun auf ein neues Phänomen gelegt: den Riesenzahn oder auch Makrodont. Erwähnt wurden diese Zähne erstmals als einzelne Besonderheit in den 1980er Jahren (1). Köstlinger et al. (2) haben nun bei 89 % aller Meerschweinchen, die wegen einer Zahnerkrankung vorgestellt wurden, einen oder mehrere Riesenzähne diagnostiziert. Eine weitere Forschergruppe aus Polen fand ebenfalls bei einer sehr großen Anzahl der Meerschweinchenzahnpatienten, nämlich bei 67 %, mindestens einen Riesenzahn (3). Riesenzähne sind derzeit als eine der Hauptursachen für Zahnerkrankungen beim Meerschweinchen in der Diskussion (Abb. 1+2).

Was sind Riesenzähne?

Wie der Name schon suggeriert, handelt es sich hierbei um Zähne, die sich in ihrer Morphologie allein anhand ihrer Größe deutlich von einem normalen Zahn unterscheiden (Abb. 3). Die Größenzunahme erfolgt in allen Dimensionen: sie werden breiter, dicker und länger. Sie neigen dabei auch zu einem ausgeprägten retrograden Wachstum. Aufgrund der drastischen Größenzunahme im Bereich der Kaufläche kann der normalgroße Antagonist diese nicht mehr abreiben wodurch es am Makrodonten zu messerscharfen kelchartigen Ausziehungen kommen kann, welche in die umliegenden Weichteilgewebe einschneiden und folglich massive Schmerzen verursachen (vgl. Abb. 3).

Ein Makrodont zeichnet sich jedoch nicht nur durch seine abnorme Größe aus, sondern auch durch gleichzeitig bestehende strukturelle Defizite. Der schmelzfaltige Aufbau, der einen gesunden Meerschweinchenzahn kennzeichnet (4), geht verloren. Der Makrodont ist somit immer durch deutliche Strukturveränderungen charakterisiert (5). Diese Strukturveränderungen sind sowohl via Endoskopie der Maulhöhle als auch durch Röntgendiagnostik des Schädels sehr gut zu diagnostizieren (2,3). Bei entsprechend hoher Auflösung eignet sich auch die Computertomographie zur Erkennung dieser strukturellen Veränderungen. Im Bereich der Röntgendiagnostik haben sich die Projektionen „isolierter Unterkiefer“ (Abb. 2+4) und „isolierter Oberkiefer“ (Abb. 5) als sehr gut geeignet herausgestellt (2,6). Diese sind deutlich einfacher zu interpretieren als die bislang routinemäßig empfohlenen Schrägaufnahmen.

Neben den Strukturveränderungen und der Größenzunahme, die bei jedem Makrodonten vorliegen (2,3,7), können in unterschiedlich ausgeprägtem Ausmaß auch weitere pathologische Veränderungen wie z.B. Veränderungen des Periodontalspaltes, der Lamina dura oder der Kortikalis vorliegen (2).

Welche Zähne sind besonders betroffen?

Eine weitere Auffälligkeit der Makrodonten betrifft ihre Zahnposition: 90 % aller

1 *2,5-jähriges weiblich-unkastriertes Meerschweinchen in Allgemeinanästhesie mit hochgradig elongierten Molaren und Inzisivi. Eine Kaubewegung war nicht mehr möglich aufgrund der massiven Überlängen, die zu einem intraoralen Verkanten der Backenzähne geführt haben. Grund hierfür waren drei Makrodonten an den distalen Zahnpositionen 310, 410 und 411 (Vgl. Abb. 2)*

2 *Röntgenaufnahme Projektion „isolierter Unterkiefer“ des gleichen Meerschweinchens wie aus Abb 1: drei Makrodonten unterschiedlichen Ausmaßes im dritten und vierten Quadranten: 310 (*), 410 (**) und 411 (***). Ggr. Verbreiterung und deutliche Strukturveränderung am 310 (*), Massive Größenzunahme (Verbreiterung und retrogrades Wachstum) sowie hochgradige Strukturveränderung am 410 (**). Sowohl die Verbreiterung, als auch das retrograde Wachstum als auch die Strukturveränderungen sind am 411 (***) weniger stark ausgeprägt jedoch auch hier gut sichtbar. Weiße Pfeile auf 408/09 rechts und 308/309 links. Stern = 301 & 401."*

> *Makrodontie sollte bei einem zahnerkrankten Meerschweinchen nach aktuellem Stand des Wissens stets als Hauptverdachtsdiagnose in Betracht gezogen werden. Die letzten beiden Zahnpositionen müssen bei der oralen Untersuchung sowie bei der Bildgebung besonders sorgfältig evaluiert werden um eventuell vorliegende Makrodonten nicht zu übersehen.*

3 *4 Jahre altes männlich unkastriertes Meerschweinchen mit zwei Makrodonten im vierten Quadranten: 410 (*) und 411 (**) mit massiver Größenzunahme sowie deutlicher Strukturveränderung. Beachtenswert sind die schwarz verfärbten lingualen scharfkantigen Ränder an 410/11 (weiße Pfeilköpfe). Stern = Zunge, Linker Bildrand = rechte Wange. Weiße Pfeile zeigen auf 408/09.*

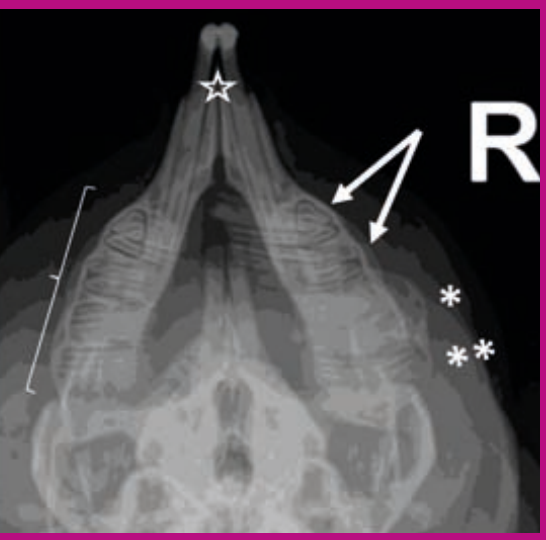

4 *Röntgenaufnahme Projektion „isolierter Unterkiefer" des gleichen Meerschweinchens wie aus Abb 3: zwei Makrodonten unterschiedlichen Ausmaßes im vierten Quadranten: 410 (*) und 411 (**). Massive Größenzunahme (Verbreiterung und retrogrades Wachstum) sowie hochgradige Strukturveränderung am 410 (*). Sowohl die Verbreiterung, als auch das retrograde Wachstum als auch die Strukturveränderungen sind am 411 (**) weniger stark ausgeprägt jedoch auch hier gut sichtbar. Die Strukturveränderungen scheinen am 411 auf den Metaloph beschränkt zu sein. Weiße Pfeile auf 408/09. Stern = 301 & 401; geschweifte Klammer umfasst 308-311.*

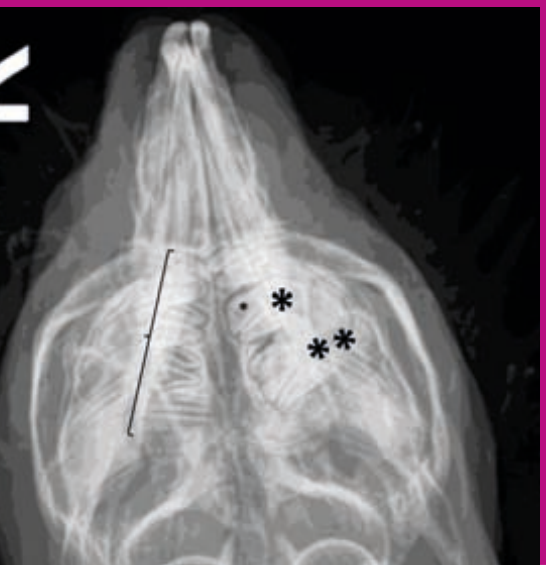

5 *Röntgenaufnahme Projektion „isolierter Oberkiefer" männlich-kastriertes Meerschweinchen (Alter unbekannt): zwei Makrodonten unterschiedlichen Ausmaßes im zweiten Quadranten: 209 (*) mit ggr. Verbreiterung (verursacht durch den Protoloph (markiert durch kleinen *), strukturelle Veränderungen am Protoloph sowie erweitertem PDS, 210 (**) mit mgr. Verbreiterung, generalisierter Strukturveränderung und unregelmäßigem PDS. Beachtenswert ist die massive distale Verdrängung des 211 der hierdurch ebenfalls zu klinischen Komplikationen führt. Geschweifte Klammer umfasst 108-111.*

Backenzahnmakrodonten werden an den Zahnpositionen M2/M3 gefunden (2,8). Zwischen Ober- und Unterkiefer konnten keine Unterschiede gefunden werden. Dieser Sachverhalt verdient eine besondere Aufmerksamkeit, da diese Zahnpositionen besonders schwer der makroskopischen Beurteilung sowie der Zahnbehandlung zugänglich sind und möglicherweise gar nicht so selten in ihrer Andersartigkeit übersehen werden.

Im Schneidezahnbereich sind die Inzisivi des Unterkiefers etwa 7x häufiger von Makrodontie betroffen als die des Oberkiefers (2,9).

Wie entstehen Makrodonten und wie können sie behandelt werden?

Die Ätiologie ist derzeit noch nicht vollständig verstanden. Ignaszak-Dziech et al. stufen Makrodonten derzeit aufgrund aktueller Forschungsergebnisse als Hamartome ein (7).

Eine Prophylaxe, um einer Entstehung vorzubeugen, steht bis dato nicht zur Verfügung. Eine verhältnismäßig einfache Therapieoption, die jedoch in regelmäßigen Abständen in Allgemeinanästhesie durchgeführt werden muss, ist die Okklusionskorrektur. Hierbei kann und muss jedoch erfahrungsgemäß davon ausgegangen werden, dass sich die Erkrankung progressiv verschlechtert. Eine Größenzunahme des Makrodonten ist anzunehmen und es ist möglich, dass sich weitere Makrodonten entwickeln. Zwei weitere Therapiemöglichkeiten bestehen in der Apikoektomie bzw. in der Extraktion des betreffenden Makrodonten. Bis dato liegen jedoch keine evaluierten Studienergebnisse sondern lediglich empirische Ergebnisse über die jeweiligen Vor- und Nachteile vor. Eine

Zahnextraktion beim Meerschweinchen ist sehr anspruchsvoll und birgt viele Risiken, insbesondere auch postoperativ, wovon hauptsächlich die Zahnverkippungen der Nachbarzähne sowie die Fistelbildung zu nennen sind, so dass das Für und Wider einer Molarenextraktion stets sehr gut abgewogen werden sollte. Die Apikoektomie ist derzeit, zumindest im Unterkiefer, die vielversprechendste Therapieoption, deren Outcome in Studien jedoch erst noch untersucht werden muss.

Fazit

Makrodontie sollte bei einem zahnerkrankten Meerschweinchen nach aktuellem Stand des Wissens stets als Hauptverdachtsdiagnose in Betracht gezogen werden. Die letzten beiden Zahnpositionen müssen bei der oralen Untersuchung sowie bei der Bildgebung besonders sorgfältig evaluiert werden um eventuell vorliegende Makrodonten nicht zu übersehen.

Literatur im Onlineartikel.

Just4vets.online
Diesen Beitrag finden Sie auch online unter
https://just4vets.online/heimtiere/makrodonten-meerschweinchen

JUST4VETS
SCAN MICH

Dr. Saskia Köstlinger

ist Fachtierärztin für Heimtiere und hat sich schon während ihres Studiums in Hannover und Lyon der Kleinsäugermedizin verschrieben. Sie hat sich bereits früh auf Kleinsäuger spezialisiert, behandelt und operiert seit 2008 ausschließlich Heimtiere/Kleinsäuger. Von 2011 bis 2017 leitete sie die Abteilung für Heimtiere und Exoten unter Prof. Dr. Michael Fehr in der Klinik für Heimtiere, Reptilien & Vögel der TiHo Hannover und promovierte in dieser Zeit zu Zahnerkrankungen beim Kaninchen. Neben dem klinischen Tätigkeitschwerpunkt ist sie in Deutschland und im europäischen Ausland Referentin auf Heimtierkongressen und -seminaren mit den Schwerpunkten Chirurgie, Bildgebung und Zahnerkrankungen. Seit 2019 ist sie Oberärztin für Heimtiere in bei den AniCura Kleintierspezialisten in Ravensburg. Ihr aktueller Forschungsschwerpunkt ist die Makrodontie beim Meerschweinchen.

AniCura
Kleintierspezialisten Ravensburg
Zuppingerstraße 10/1 – 88213 Ravensburg
0751 7912570
0751 791257151
saskia.koestlinger@anicura.de
www.anicura.de/ravensburg
www.instagram.com/anicura
www.facebook.com/AniCura-Kleintierspezialisten-Ravensburg-136472176407770
www.facebook.com/dvg.ag.kleinsaeuger

ANZEIGE

Die Revolution in der digitalen 3D-Bildgebung – das neue MyVet DCT von iM3

Gut alle 10 Jahre gibt es ein Produkt, welches die Wahrnehmung von dem, was normal und möglich ist, revolutioniert. Das neue DCT ist die Zukunft echter 3D-Bildgebung zu einem erschwinglichen Preis!

Aufgrund des hohen Platzbedarfs sind CBCT- oder CT-Systeme bis dato meist nur in Kliniken oder großen Praxen zu finden. Der neue DCT-Scanner ist durch seine kompakte Größe sowohl für kleine als auch große Praxen bestens geeignet. Diese revolutionäre DVT-Scaneinheit überzeugt durch ihre CMOS-Sensortechnologie, die es ermöglicht, Bilder mit hoher Auflösung bei geringer Strahlungsdosis zu erzeugen. Dank der fortschrittlichen Technologie kann auch Weichgewebe, wie z.B. Spuren von Nervenkanälen, klar dargestellt werden. Dabei beträgt die Scanzeit nur rund 30 Sekunden, die Rekonstruktion dauert im Durchschnitt 1,5 Minuten. Des Weiteren ist das DCT auch in der Lage eine Schichtauflösung von 0,1 mm zu erzeugen. Ein Touchscreen-PC und die Software sind im Lieferumfang enthalten – das DCT ist somit sofort einsatzbereit!

www.visiovet.eu

Makrodontie beim Meerschweinchen – Fallbericht aus der Praxis

Laura Imhof & Anna Draschka,
München-Hadern

Ein 6-jähriges, männliches, nicht kastriertes Meerschweinchen der Rasse Peruaner wurde uns aufgrund von Inappetenz als Notfall vorgestellt. Das Schweinchen wird gemeinsam mit einem ebenfalls männlichen Partnertier in der Wohnung gehalten. Die Fütterung besteht aus viel Frischfutter, Heu, Gemüse, ab und zu wird Trockenfutter gegeben. Den Besitzer:innen sind keine Vorerkrankungen bekannt, bis vor ein paar Tagen eine deutlich verminderte Futteraufnahme auffiel und sich das Tier vermehrt zurückzog und sich von dem Partnertier absonderte. Bei einem kurzen Check fiel dem Besitzer auf, dass das Tier recht mager war und die Schneidezähne verändert wirkten.

Klinische Untersuchung

In der klinischen Untersuchung in der Praxis zeigte das Meerschweinchen ein ruhiges Allgemeinbefinden, war aber aufmerksam. Die Temperatur lag mit 37,9 C noch im Normbereich. Der Ernährungszustand war reduziert mit einem Gewicht von 750 Gramm, bei einem BCS 3/6. Der Pflegezustand war insgesamt unbefriedigend: das Fell sehr schuppig und im Maulbereich verklebt und übelriechend, die Krallen überlang, die Ohren mit Cerumen gefüllt. Allerdings waren die Augen beidseits ohne Befund und die Nares frei, die Anogenitalregion sauber und die Hoden und Sohlenballen unauffällig. Das Abdomen zeigte sich weich und indolent, die Auskultation war unauffällig (AF: 120/Minute, HF: 210/Minute) und die Körperlymphknoten weich, klein und verschieblich.

Bei der eingehenden Untersuchung der Maulhöhle zeigte sich der 401 im Durchmesser stark vergrößert und so stark verlängert, dass er traumatisch tief in den Oberkiefer einspießte. Die Einbissstelle im Oberkiefer und die Gingiva am 401 waren entzündet und gefüllt mit mukopurulentem Sekret. Distal des rechten Unterkiefer Inzisivus befanden sich multiple Faserzähnchen. Das Maul konnte nicht mehr komplett geschlossen werden. Im Backenzahnbereich zeigten die Prämolaren im rechten Unterkiefer linguale Spitzen.

Bildgebung

In der dreidimensionalen Röntgendiagnostik mittels Conebeam Computertomographie (CBCT - SCS VetSeries®) konnte das Ausmaß des vergrößerten rechten unteren Inzisivus (401), seines traumatischen Einbisses in den Oberkiefer, sowie der Faserzähne dargestellt und sämtliche weiteren Zähne befundet werden: der 408 zeigte behandlungswürdige linguale Spitzen, Malokklusion und retrogrades Zahnwachstum.

Diagnose

„Riesenzahn“ Makrodont 401, multiple Faserzähne, traumatischer Einbiss in den Oberkiefer, Malokklusion mit lingualen Spitzen der Backenzähne im rechten Unterkiefer.

Anästhesie und Analgesie

Bei vorsichtiger Prognose, wurde mit den Besitzer:innen eine Zahnsanierung mit chirurgischer Extraktion des 401 und der Faserzähne sowie das Einschleifen der Backenzähne besprochen.

Dem Schweinchen wurde ein gelber Venenzugang am rechten Vorderbein (V. cephalica antebrachii) gelegt und die Narkose intramuskulär mittels Triple Narkose Fentanyl (0,025 mg/kg), Midazolam (1,0 mg/kg) und Medetomidin (0,2 mg/kg) eingeleitet. Aufrechterhalten wurde die Anästhesie

Makrodonten der Incisivi treten beim Meerschweinchen signifikant häufiger im Unterkiefer als im Oberkiefer auf. Die radiologische Darstellung von Makrodonten kann zweidimensional erfolgen.
Die Diagnostik mittels dreidimensionalem CBCT Scan verkürzt die Anästhesiezeit, ermöglicht die Befundung der gesamten Dentition sowie das Ausmaß der Malokklusion und erleichtert die OP-Planung.

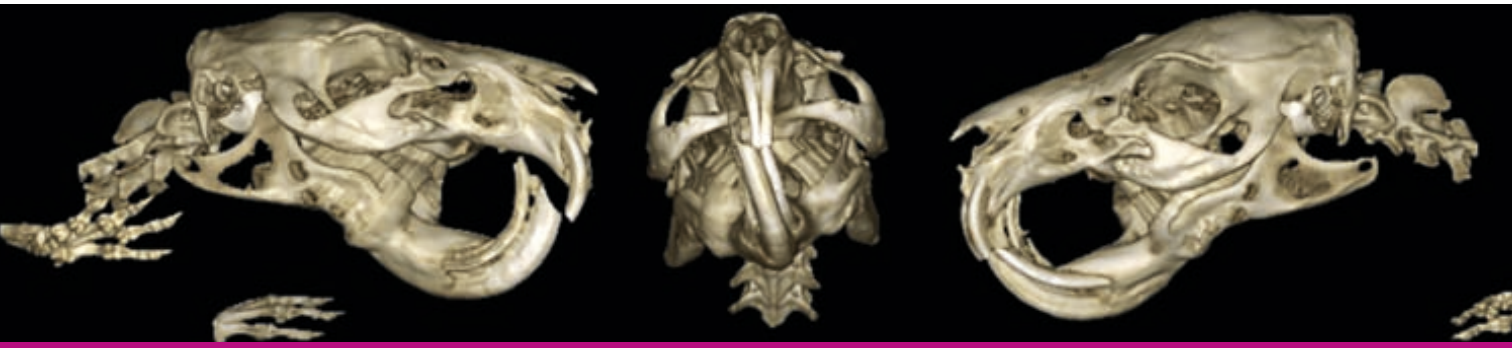

1-3 *3D-Rekonstruktion eines Meerschweinchenschädels mit Makrodont im CBCT*

4-6 *Makrodont und multiple Faserzähne*

7 *Der Patient im CBCT*

mittels eines Gemisches aus Isofluran und Sauerstoff über eine Maske. Eine Infusion mit Vollelektrolytlösung (Sterofundin) lief über den Infusiomaten mit 10 ml/kg/h. Das Schweinchen wurde mittels Warmluftgebläse gewärmt. Das Monitoring beinhaltete Pulsoxymetrie, EKG und Temperaturkontrolle. Es erfolgte eine Lokalanästhesie des N. alveolaris inferior mittels Lidocain 2 % am Foramen mandibularis über extraoralen Zugang. Die Narkose wurde aufgehoben mittels Atipemazol (1mg/kg) und post operationem wurde Meloxicam (0,5 mg/kg) sowie Baytril in einer Dosierung von 10 mg/kg 1x tgl. sc gespritzt.

Chirurgische Versorgung

Nach vorsichtiger Reinigung des Fells, Entfernung der Haare und lokaler Desinfektion des Operationsfeldes, wurden die Lippen zur Seite geschoben und mittels Skalpellklinge No. 15 die Gingiva mittels Stichinzisionen entlang des 401 und dem Konvolut aus Faserzähnen bis zur knöchernen Alveole eingeschnitten. Ein full thickness flap wurde mittels eines Periosthebers gelöst, angehoben und durch Haltefäden zurückgehalten, um die Mandibula mittels Piezochirurgie über der Wurzel des 401 ein Stück nach

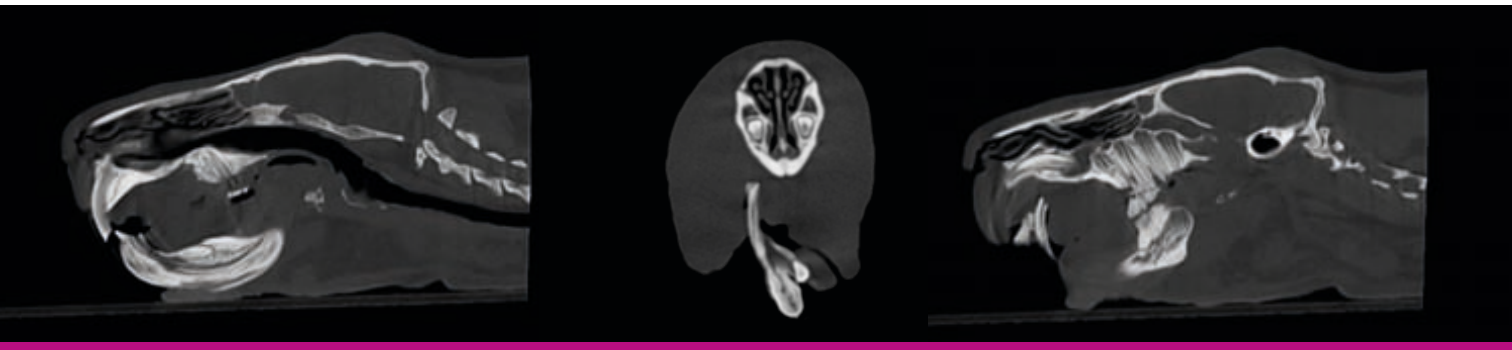

8-10 *Schnittbilder des Patienten im CBCT*

11 *Narkosemanagement*

12 *post OP*

13 *extrahierter Makrodont und Faserzähne*

distal zu eröffnen. Ein Luxator wurde von mehreren Seiten in den Parodontalspalt des 401 eingeführt und vorgeschoben, unter Berücksichtigung der Biegung des Zahns. Dadurch wurde der Parodontalspalt aufgeweitet, die parodontalen Fasern durchtrennt und Blut konnte in die Alveole laufen, bis der Zahn mit den Fingern aus seiner Alveole extrahiert werden konnte. Das Pulpensäckchen war dem extrahierten Zahn anhaftend. Es erfolgte eine Kürretage des entzündeten Bereichs, auch um mögliche Zahnanlagen der Faserzähne zu entfernen. Die Wundnaht des Zahnfachs erfolgte mit selbstauflösendem Nahtmaterial (Monosyn 5/0).

Eine Einschleiftherapie der anderen Inzisivi und der Backenzähne wurde nach den Referenzlinien von Böhmer und Crossley durchgeführt. Die Extraktionstellen und die Einschleiftherapie wurden durch einen dreidimensionalen Scan post OP kontrolliert.

Nachsorge zu Hause

Zufütterung und Analgesie durch Meloxicam (0,5 mg/kg) 2x tgl. und Novalgin (65 mg/kg alle 4-6 h) sowie Antibiose mit Baytril in einer Dosierung von 10 mg/kg 1x tgl. Das Meerschweinchen wurde 2 Tage post operationem bei uns in der Praxis kontrolliert. Es war bei gutem Allgemeinbefinden, begann bereits mit der selbstständigen Futteraufnahme und wurde noch unterstützend zugefüttert. Die Wunde sah nicht entzündet aus. Bei der Kontrolle 2 Monate nach OP hatte das Meerschweinchen deutlich Gewicht zugenommen (von 750 auf 930g) und fraß selbstständig. Der langfristige Plan sieht wöchentliche Gewichtskontrollen zu Hause und regelmäßige Kontrollen der Zähne in der Tierarztpraxis vor.

Just4vets.online
Diesen Beitrag finden Sie auch online unter
https://just4vets.online/heimtiere/makrodontie-meerschwein

JUST4VETS
SCAN MICH



Dr. Laura Imhof

hat an der Ludwig-Maximilians-Universität München studiert und zum Thema der kleinen Heimtiere promoviert. 2021 wurde ihr von der bayerischen Tierärztekammer die Zusatzbezeichnung Kleinsäuger verliehen. Seitdem wurden mehrere Fortbildungen mit Spezialisierung auf die Zahnbehandlung der kleinen Heimtiere von ihr belegt. Seit 2018 arbeitet sie in der Tierarztpraxis Hadern Dr. Anna Draschka und leitet dort die Leitung den Fachbereich Kleine Heimtiere. Ihr großes Ziel ist es, die tiermedizinische Behandlung der Heimtiere weiter zu optimieren, damit die kleinen Heimtiere die gleichen Behandlungsoptionen wie andere Tierarten bekommen.

Dr. Anna Draschka

hat bereits während Schule und Studium in einer humanen Zahnarztpraxis gearbeitet. Sie hat an der Ludwig-Maximilians-Universität in München Tiermedizin studiert und an der Universität Leipzig promoviert. Sie führt seit 14 Jahren eine Kleintierpraxis mit Tätigkeitsschwerpunkt Zahnheilkunde in München. Sie hat im internationalen Masterstudiengang Zahnheilkunde für Kleintiere an der Universität Luxemburg studiert. 2021 wurde ihr von der österreichischen Tierärztekammer das ÖTK Diplom Zahn-und Kieferchirurgie bei Klein-und Heimtieren verliehen. Ihr großes Ziel ist es, die Zahnheilkunde in der Tiermedizin voran zu bringen, sowie Kolleg:innen und Besitzer:innen zu informieren und weiterzubilden.

Tierarztpraxis Hadern – Dr. Anna Draschka
Fürstenrieder Str. 217 – 81377 München
089-72402492
anna@tierarzt-hadern.de
www.tierarzt-hadern.de
www.facebook.com/tierarzthadern
www.instagram.com/dr.anna.draschka

Im vorliegenden Fall wurde bei der chirurgischen Extraktion auf die ventrale Trepanation der Mandibula verzichtet und der chirurgische Zugang intraoral gewählt: über einen mukogingivalen Flap erfolgte die Osteotomie der Mandibula mittels Piezotom bis zur Alveole des vierten Prämolaren.

1 Das Kaninchen wird auf dem Schoß in Seitenlage fixiert und die V. saphena lateralis gestaut. © Yvonne Eckert

Blutentnahme bei Kaninchen und Meerschweinchen

Yvonne Eckert, Herford

Die Blutuntersuchung stellt eine wichtige weiterführende Untersuchung bei Kaninchen und Meerschweinchen dar, mit der verschiedene Erkrankungen erkannt werden können. Mit der klinischen Chemie und einem roten Blutbild können Pathologien einzelner Organe ebenso wie Anämien oder Elektrolytverschiebungen aufgedeckt werden. Antikörper auf Infektionserreger können ebenfalls im Blut nachgewiesen werden. Hierbei ist zum Beispiel beim Kaninchen eine Antikörperbestimmung auf Enzephalitozoon cuniculi praktisch relevant. Auch tumoröse oder endokrinologische Erkrankungen (z.B. Formen eines Lymphoms oder eine Hyperthyreose beim Meerschweinchen) spiegeln sich häufig in Veränderungen des Blutbildes wider.

Für die meisten Untersuchungen werden nur sehr geringe Blutmengen (0,3-1ml) benötigt, so dass die maximal verfügbare Blutmenge von 7-10 % des Blutvolumens (4-8 ml Blut pro kg Körpergewicht) bei der Blutentnahme nicht erreicht wird.

Beim Kaninchen kann die Blutentnahme aus der V. saphena lateralis erfolgen. Hierfür ist es zu empfehlen, dass eine Hilfsperson das Tier in Seitenlage auf dem Schoß fixiert und die Vene staut (Abb. 1). Außerdem ist eine Blutentnahme aus der A. auricularis medialis beim Kaninchen eine geeignete Technik. Vorteil bei dieser Blutentnahmetechnik ist, dass das Gefäß nicht gestaut werden muss und das Tier während der Untersuchung in physiologischer Position sitzen kann (Abb. 2).

Blutentnahme beim Meerschweinchen (V. saphena lateralis) – Schritt für Schritt

Benötigte Materialien (Abb. 3)

- Kanülen (21 G, 22 G) mit abgebrochenem Konus
- Rasierer (Beim Kaninchen ist häufig keine Rasur notwendig)
- Alkoholhaltiges Desinfektionsmittel
- (Vlies- Tupferrolle (bei der Entnahme am Ohr beim Kaninchen))
- Pflaster
- Probenröhrchen (je nach Untersuchung Serum-, Lithium- Heparin-, oder EDTA-Röhrchen)

Schritt 1 (Abb. 4)
Das Tier wird auf dem Tisch sitzend von einer Hilfsperson fixiert und die Hintergliedmaße oberhalb des Knies fixiert und von kaudal gestaut. Für die Blutentnahme wird die Hintergliedmaße an der Tischkante vorsichtig ausgezogen. Die Haut wird im Bereich der Vene geschoren und desinfiziert. Die V. saphena lateralis verläuft beim Meerschweinchen weit kaudal mittig am Unterschenkel.

Schritt 2 (Abb. 5)
Die abgebrochene Kanüle wird flach über der Vene eingestochen. Durch die dicke Meerschweinchenhaut ist ein relativ hoher Widerstand zu überwinden. Erfahrungsgemäß ist der Blutfluss langsam, und es tritt schnell eine Blutgerinnung ein.

Schritt 3
Der nach der Entnahme zur Blutstillung angelegte Pflasterverband sollte nach spätestens 15 Minuten entfernt werden.

In der weiterführenden Diagnostik wird die Blutentnahme bei Kaninchen und Meerschweinchen im Praxisalltag routinemäßig angewandt, um Erkrankungen rasch aufzudecken und dem Patienten schnell mit einer zielführenden Therapie helfen zu können.

Intravenöser Katheter bei Kaninchen und Meerschweinchen

Ein intravenöser Katheter gehört auch bei Kaninchen und Meerschweinchen standardmäßig bei Operationen dazu und ist bei jeder Allgemeinanästhesie zu empfehlen. Über den Venenzugang können Infusionslösungen und Anästhetika appliziert werden und im Notfall kann schnell gehandelt werden und Notfallmedikamente können gezielt eingesetzt werden. Auch bei der Stabilisierung schwerkranker (Schock-) Patienten und zur Rehydratation dehydrierter Tiere ist ein intravenöser Zugang nötig.

Beim Kaninchen eignet sich die Ohrrandvene (V. auricularis lateralis) sehr gut für einen Venenverweilkatheter. Alternativ können beim Kaninchen die V. cephalica antebrachii oder die V. saphena lateralis ebenfalls für die Platzierung eines Venenverweilkatheters genutzt werden. Beim Meerschweinchen ist ein intravenöser Zugang in aller Regel ebenfalls gut durchführbar. Hierfür eignen sich bei dieser Tierart die V. cephalica antebrachii oder die V. saphena lateralis.

Je nach Indikation kann der Katheter bis zu 72 Stunden in situ verbleiben. Er sollte jedoch regelmäßig auf seinen Sitz kontrolliert werden und mindestens zweimal täglich mit heparinisierter Kochsalzlösung gespült werden.

Legen eines Venenverweilkatheters beim Kaninchen (V. auricularis lateralis) – Schritt für Schritt

Benötigte Materialien (Abb. 6)
- Rasierer
- Alkoholhaltiges Hautdesinfektionsmittel
- Venenverweilkatheter (z.B. 22 G)
- Lokalanästhetische Creme oder Spray (außer bei anästhesierten Tieren)
- Spritze mit steriler Spüllösung (Kochsalz- oder Vollelektrolytlösung)
- Vlies-Tupferrolle (fürs Ohr beim Kaninchen)
- Klebestreifen
- Selbsthaftende Bandage

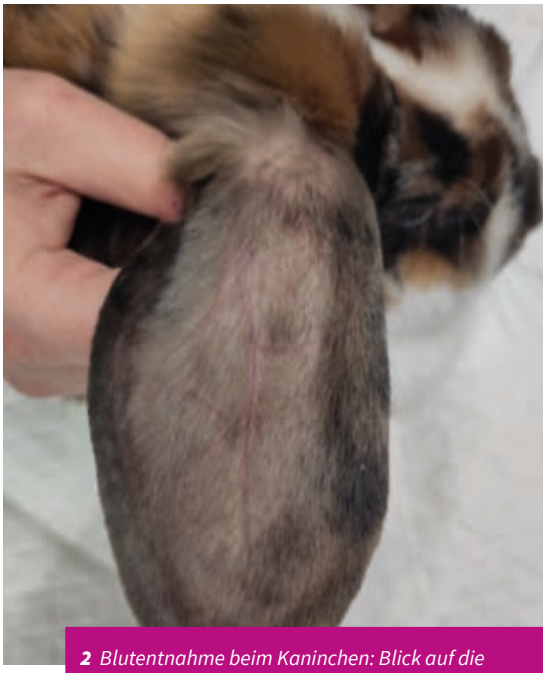

2 *Blutentnahme beim Kaninchen: Blick auf die A. auricularis medialis als Blutentnahmeort am Kaninchenohr. © Yvonne Eckert*

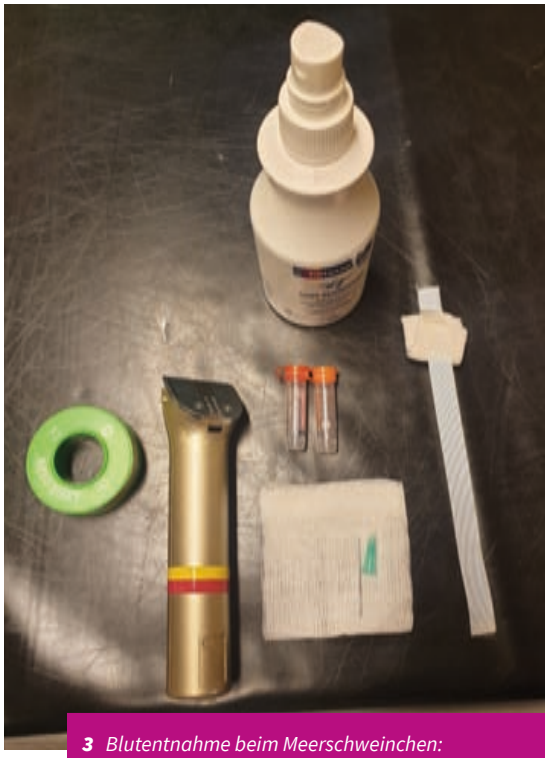

3 *Blutentnahme beim Meerschweinchen: benötigte Materialien © Yvonne Eckert*

4 *Blutentnahme beim Meerschweinchen: das Meerschweinchen wird in sitzender Position auf dem Tisch fixiert. Die Hintergliedmaße wird vorsichtig an der Tischkante ausgezogen oberhalb des Knies fixiert und die Vene von kaudal gestaut. Der Einstich erfolgt flach.*

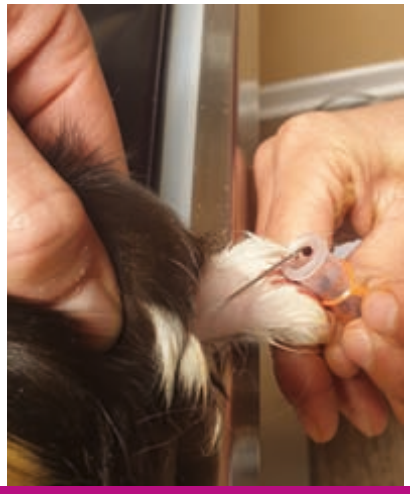

5 *Blutentnahme beim Meerschweinchen: das Blut tropft aus der abgebrochenen Kanüle und wird in einem Blutröhrchen aufgefangen.*

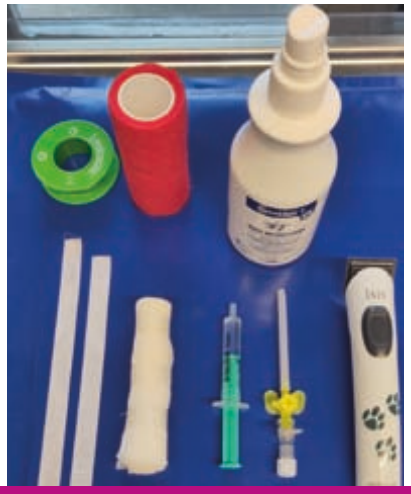

6 *Legen eines Venenverweilkatheters beim Kaninchen: benötigte Materialien*

© Yvonne Eckert

7 *Legen eines Venenverweilkatheters beim Kaninchen: Stauung der lateralen Ohrrandvene (V. auricularis lateralis).*

8 *Legen eines Venenverweilkatheters beim Kaninchen: Vorschieben des Katheters in die laterale Ohrrandvene (V. auricularis lateralis).*

9 *Legen eines Venenverweilkatheters beim Kaninchen: Überprüfung der Durchgängigkeit und des korrekten Sitzes des fixierten Katheters am Kaninchenohr mit steriler Spüllösung.*

© Yvonne Eckert

Ein intravenöser Katheter ist auch bei Kaninchen und Meerschweinchen bei Operationen und zur Stabilisierung von Notfallpatienten essentiell und unter anderem auch für die Rehydratation dehydrierter Patienten indiziert.

Schritt 1 (Abb. 7)
Das Tier wird in sitzender Position auf dem Tisch fixiert. Der kaudale Ohrrand wird vorsichtig rasiert und beim nichtanästhetisierten Tier wird eine lokalanästhetisch wirksame Creme oder ein lokalanästhetisch wirksames Spray aufgebracht (Einwirkzeit ca. 5-10 Minuten). Die Punktionsstelle wird desinfiziert und die Vene von der Hilfsperson am kaudalen Rand des Ohres gestaut.

Schritt 2 (Abb. 8)
Die Venenpunktion, vorzugsweise in einem Bereich, in dem die Vene möglichst gerade verläuft, erfolgt bei vorgeschobenem Mandrin. Der Mandrin wird vorsichtig zurückgezogen und der Katheter kann bei korrekter Platzierung vorsichtig in die Vene vorgeschoben werden.

Schritt 3
Mit steriler Spüllösung wird die Durchgängigkeit und der korrekte Sitz des Katheters kontrolliert. Lässt sich der Katheter aufgrund von Venenklappen einmal nicht gut vorschieben, kann ein vorsichtiges Vorspülen für die korrekte Platzierung des Katheters genutzt werden.

Schritt 4
Nach Anlegen die Vlies-Tupferrolle als Widerlage am halbschalenartig geformten Ohr des Kaninchens, kann der Katheter mittels Klebestreifen befestigt werden.

Hierbei ist darauf zu achten, den korrekten Sitz des Katheters beizubehalten. Anschließend kann eine selbsthaftende Bandage zum Schutz angebracht werden.

Schritt 5 (Abb. 9)
Eine erneute Überprüfung der Durchgängigkeit nach Fixierung des Venenverweilkatheters ist anzuraten.

Just4vets.online
Diesen Beitrag finden Sie auch online unter
https://just4vets.online/heimtiere/blutentnahme-heimtier

JUST4VETS
SCAN MICH

Dr. Yvonne Eckert

hat an der Tierärztlichen Hochschule Hannover (TiHo) studiert und promoviert. Von 2013 bis 2022 war sie als wissenschaftliche Mitarbeiterin in der Klinik für Heimtiere, Reptilien, Vögel der TiHo tätig. Seit 2018 ist sie Fachtierärztin für Heimtiere / Kleinsäuger. Seit September 2022 arbeitet Sie als Fachtierärztin für Heimtiere/Kleinsäuger im Tierärztlichen Zentrum für Kleintiere Herford. Yvonne Eckert ist als Vorstandmitglied in der AG Kleinsäuger der DGK-DVG aktiv.

Tierärztliches Zentrum für Kleintiere – cpvet Partnerschaftsgesellschaft
Goebenstraße 52 – 32051 Herford
05221 55234 *05221 108598*
info@tierarzt-herford.de
herford-tierarzt.de
www.facebook.com/Tieraerztlicheszentrumfuerkleintiere
www.instagram.com/kleintierzentrum_herford

"Chirurgie beim Kleinsäuger" *von Dr. Yvonne Eckert und Dr. Milena Thöle ist in der Schlüter'schen Verlagsanstalt erschienen und zum Preis von € 69,95 erwerbbar. Dieser 152-seitige Band der Reihe »VET PRAXIS« bietet wertvolles prä-, intra- und postoperatives Grundlagenwissen sowie professionell aufbereitete und dokumentierte Schritt-für-Schritt-Anleitungen der wichtigsten weichteilchirurgischen Eingriffe mit vielen Tipps und Tricks für die Praxis. Studierende und Berufsanfänger:innen erhalten so einen anschaulichen Zugang zur Kleinsäugerchirurgie.*

iM3® | THE GLOBAL NAME IN VETERINARY DENTISTRY

VISIOVET
MEDICAL SOLUTIONS

WIR LIEFERN LÖSUNGEN ... für die digitale 3D-Bildgebung

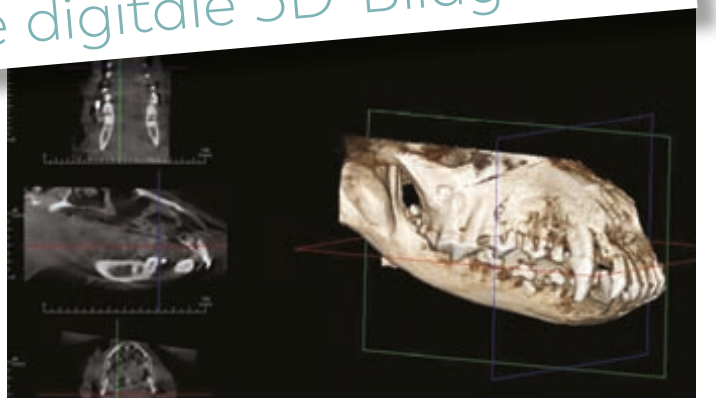

Hochwertige 3D-Bildgebung ist für eine genaue Diagnose und Behandlung von unschätzbarem Wert.
Weltweit haben Chirurgen berichtet, dass sie nach Verwendung der CBCT-Technologie in 30% der Fälle ihren ursprünglichen Operationsplan & ihre intraoperative Entscheidung angepasst haben.

iM3 DCT
die Revolution in der digitalen 3D-Bildgebung

Diese revolutionäre DVT-Scaneinheit von iM3 überzeugt durch ihre CMOS Sensortechnologie, die es ermöglicht, Bilder mit hoher Auflösung bei geringer Strahlungsdosis zu erzeugen.
Dank der fortschrittlichen Technologie kann auch Weichgewebe, wie z.B. Spuren von Nervenkanälen, klar dargestellt werden.

- ✓ mobile 3D-Bildgebung für Zahn, Extremitäten & Exoten
- ✓ 3D-Scan-Zeit: 27,04 Sekunden
- ✓ Rekonstruktionszeit: 1,5 Minuten
- ✓ hohe Auflösung - Voxelgröße: 100 µm
- ✓ Scan- & Stitchfunktion für ein erhöhtes Volumen
- ✓ eigenständige Einheit

3D-Scan Meerschweinchen Hüfte

Lassen Sie sich unverbindlich beraten!

T +43 (0)720 22 7474 | office@visiovet.eu | www.visiovet.eu | www.visiovet.shop